




NEUROLOGÍA

www.elsevier.es/neurologia



REVISIÓN

Diagnóstico neuropsicológico diferencial en enfermedad de Alzheimer y demencia por cuerpos de Lewy: una revisión sistemática

T. Julio-Ramos^a, V. Mora-Castelleto^b, C. Fonca-González^b, C. Adames-Valencia^c,
I. Cigarroa^d, C. Méndez-Orellana^e y D. Toloza-Ramirez^{f,g,*}

^a PhD Program in Health Sciences and Engineering, Universidad de Valparaíso, Valparaíso, Chile

^b Fonoaudióloga, Pontificia Universidad Católica de Chile, Santiago, Chile

^c Fonoaudióloga, Centro Vida Sur, Puerto Montt, Chile

^d Escuela de Kinesiología, Facultad de Ciencias de la Salud, Universidad Católica Silva Henríquez, Santiago Chile

^e Carrera de Fonoaudiología, Departamento Ciencias de la Salud, Facultad de Medicina, Pontificia Universidad Católica de Chile, Santiago, Chile

^f Exercise and Rehabilitation Sciences Institute, School of Speech Therapy, Faculty of Rehabilitation Sciences, Universidad Andres Bello, Santiago, Chile

^g Interdisciplinary Center for Neuroscience, Faculty of Medicine, Pontificia Universidad Católica de Chile, Santiago, Chile

Recibido el 28 de noviembre de 2022; aceptado el 29 de marzo de 2023

PALABRAS CLAVE

Enfermedad de Alzheimer;
Demencia con cuerpos de Lewy;
Diagnóstico diferencial;
Neuropsicología;
Redes neurales

Resumen

Introducción: La enfermedad de Alzheimer (EA) reporta heterogeneidad de síntomas neuropsicológicos. Esto conduce a errores diagnósticos con otras formas de demencia, como la demencia por cuerpos de Lewy (DPCL). De hecho, alrededor del 50% de los pacientes con DPCL son confundidos como casos de EA. Si bien el diagnóstico de ambos cuadros se basa principalmente en aspectos clínicos, continúa siendo un desafío su diferenciación en base a los síntomas neuropsicológicos y los patrones de atrofia cortical.

Objetivo: Establecer las principales similitudes y diferencias neuropsicológicas y de atrofia cortical en pacientes con EA y DPCL.

Metodología: La presente revisión sistemática siguió los lineamientos establecidos en la declaración PRISMA, utilizando las bases de datos PubMed, Scopus y Web of Science. La búsqueda estuvo limitada a estudios observacionales analíticos de pruebas diagnósticas, publicados en idioma inglés entre enero de 2000 y julio de 2022.

* Autor para correspondencia.

Correo electrónico: david.toloza@me.com (D. Toloza-Ramirez).

<https://doi.org/10.1016/j.nrl.2023.03.006>

0213-4853/© 2024 Sociedad Española de Neurología. Publicado por Elsevier España, S.L.U. Este es un artículo Open Access bajo la CC BY-NC-ND licencia (<http://creativecommons.org/licencias/by-nc-nd/4.0/>).

Resultados: La búsqueda dio como resultado 41 artículos finales. Del total de los artículos identificados se sugiere que los elementos neuropsicológicos clave para el diagnóstico diferencial entre EA y DPCL son la memoria, la función ejecutiva, la atención, las habilidades visuoespaciales/visuoconstructivas y la fluidez verbal (semántica y fonológica), siendo el estadio y el grado de severidad de cada cuadro críticos en el proceso diagnóstico. Los resultados además sugieren un patrón de cambios anatomofuncionales similar entre EA y DPCL en las áreas frontal, parietal, temporal, hipocampal y precuneus.

Conclusión: El diagnóstico diferencial entre EA y DPCL es un desafío en la práctica clínica, por lo que esta revisión se propone explorar marcadores cognitivos con énfasis en los indicadores lingüísticos además de los cambios anatómicos y funcionales de las áreas cerebrales.

© 2024 Sociedad Española de Neurología. Publicado por Elsevier España, S.L.U. Este es un artículo Open Access bajo la CC BY-NC-ND licencia (<http://creativecommons.org/licencias/by-nc-nd/4.0/>).

KEYWORDS

Alzheimer's disease;
Dementia with Lewy
bodies;
Differential
diagnosis;
Neuropsychological
assessment;
Neural correlate

Neuropsychological differential diagnosis of Alzheimer's disease and Lewy body dementia: A systematic review

Abstract

Introduction: Alzheimer's disease (AD) reports heterogeneity of neuropsychological symptoms misleading the differential diagnosis with other forms of dementia, such as dementia with Lewy bodies (DLB). About 50% of DLB patients are misdiagnosed as AD cases. Likewise, the diagnosis of both diseases is mainly based on clinical characteristics. However, differentiating AD of those with DLB based on neuropsychological symptoms and anatomical and functional brain changes remains challenging.

Aim: To establish the main neuropsychological, anatomical, and functional similarities and differences in patients with AD and DLB.

Methods: The present study followed the PRISMA guidelines and included studies from the PubMed, Scopus, and Web of Sciences databases, published between January 2000 and July 2022.

Results: Forty-one articles were included in this systematic review for critical analysis. Our results suggest that the cognitive key domains to consider in the differential diagnosis are memory, executive function, attention, visuospatial/visuoconstructive skills, and verbal fluency (both semantic and phonological). The stage and severity of both diseases would be essential for differential diagnosis. On the other hand, the anatomical and functional changes suggest a similar atrophy pattern between AD and DLB in the frontal, parietal, temporal, hippocampal, and precuneus regions.

Conclusion: The differential diagnosis between AD and DLB is challenging in clinical practice. Therefore, our results suggest exploring cognitive linguistic markers along with correlating these markers with anatomical and functional brain changes.

© 2024 Sociedad Española de Neurología. Published by Elsevier España, S.L.U. This is an open access article under the CC BY-NC-ND license (<http://creativecommons.org/licenses/by-nc-nd/4.0/>).

Introducción

La enfermedad de Alzheimer (EA) es la causa más frecuente de demencia neurodegenerativa, ya que representa alrededor del 60-70% de los casos¹⁻³. Gracias a los avances de la técnicas de neuroimagen se han podido descubrir alteraciones moleculares en el cerebro de personas con EA con alta sensibilidad y especificidad, específicamente con la técnica de emisión de positrones (PET en inglés)⁴, observando la presencia de placas extracelulares de agregados de β -amiloide ($A\beta$) y ovillos neurofibrilares intracelulares formados de proteína tau hiperfosforilada⁵, observadas en áreas temporales, frontales y parietales^{6,7}. Dentro de los métodos más comunes para la detección temprana de la EA, está $A\beta$ -PET,

tau-PET y [¹⁸F]fluoro-2-deoxi-D-glucosa (FDG-PET) y análisis volumétrico de imágenes cerebrales estructurales obtenidas con resonancia magnética (RM). Además de estas técnicas de neuroimagen, biomarcadores de $A\beta$ (relación $A\beta_{42}/A\beta_{40}$, $A\beta_{42}$) y tau fosforilada (P-tau) del líquido cefalorraquídeo (LCR) se han establecido en la práctica clínica habitual para ayudar en el diagnóstico de la EA⁸.

Si bien la EA ha protagonizado el interés en la práctica investigativa, también se imponen otras, como la demencia frontotemporal (DFT) y la demencia por cuerpos de Lewy (DPCL)⁹⁻¹¹. Entre la EA y la DFT variante conductual, Toloza-Ramírez et al.¹² destacan similitudes sintomatológicas en memoria, función ejecutiva y presencia de indicadores lingüísticos.

Por su parte, la DPCL se caracteriza por fluctuaciones en atención¹³, y tiene una prevalencia del 0,3-24,4% del total de casos de demencia¹⁴. Dentro del diagnóstico neuropatológico diferencial se considera el depósito de α -sinucleína^{13,15,16}, además de observar con FDG-PET un hipometabolismo del lóbulo occipital, sin afectar el cíngulo posterior⁵.

Neuropsicológicamente, la DPCL manifiesta severos declives en memoria, atención, función ejecutiva y habilidades visuconstructivas, en contraste con la EA, en donde su principal afección es en la memoria episódica^{17–19}. Además, en ambos cuadros se describen síntomas lingüísticos (p.ej., fluidez verbal), lo cual impacta negativamente en el lenguaje expresivo^{20–23}.

La heterogeneidad de síntomas y patrones de atrofia evidenciados en la EA es un foco de interés actual en neurociencia cognitiva. Estudios sugieren que patológicamente la DPCL con frecuencia es mal diagnosticada, siendo confundida con la EA^{24–26}. Asimismo, estudios *post mortem* reportan que alrededor del 50% de los pacientes con DPCL presentan carga patológica considerable de EA, lo cual conlleva, recíprocamente, a establecerla un cuadro como diagnóstico secundario del otro^{13,27}. Por otra parte, tal como ocurre en la EA, Oda et al.²⁸ sugieren que la pérdida neuronal colinérgica en la DPCL justifica el declive cognitivo y emocional.

Líneas de investigación^{29,30} se han enfocado en el diagnóstico diferencial entre EA y DPCL, no solo limitándose a los patrones de atrofia como un factor diferenciador, sino también en identificar los declives neuropsicológicos. Por medio de neuroimagen se ha observado hipometabolismo temporoparietal y occipital en ambos cuadros; no obstante, se destaca que este tiende a ser leve en la EA³¹. Además, se ha evidenciado una mayor conectividad en la corteza cingulada derecha en la DPCL, en contraste con la EA, que muestra mayor conectividad hipocampal izquierda³².

Adicionalmente, se ha reportado sintomatología neuropsiquiátrica clave para el diagnóstico diferencial. Diversos estudios sugieren que las alucinaciones, la agitación y las alteraciones del sueño son síntomas mayormente reportados en la DPCL versus la EA, lo cual se correlaciona con altas puntuaciones en el Inventario Neuropsiquiátrico (NPI, en inglés) en pacientes con DPCL^{33–36}. Por otra parte, los síntomas motores tienden a estar presentes en hasta el 85% de casos de DPCL¹³; no obstante, si bien en la EA típica no son característicos, estos se manifiestan en casos de EA atípica como el síndrome corticobasal³⁷. De hecho, la evidencia destaca que dicha sintomatología neuropsiquiátrica promueve un mayor deterioro no solo funcional sino también cognitivo en estos pacientes, favoreciendo incluso la degeneración axonal y el patrón de atrofia en áreas cerebrales relevantes para el funcionamiento cognitivo (p.ej., áreas frontal y límbica)^{38–41}.

Si bien se están realizando esfuerzos en determinar un consenso de las características clínicas y neuropatológicas para establecer el diagnóstico diferencial de la EA y la DPCL^{5,13}, no existe claridad en la distinción de los déficits neuropsicológicos, en especial de la índole cognitivo-lingüística, que apoyen el diagnóstico diferencial. Por ello, el objetivo de la presente revisión es establecer las principales similitudes y diferencias neuropsicológicas (con énfasis

en el dominio del lenguaje) y de patrones de cambios anatomofuncionales en pacientes con EA y DPCL. Así, mejorar el proceso de evaluación de los dominios cognitivos favorecerá el diseño de intervenciones tempranas y oportunas en personas con demencia, especialmente en la funcionalidad de las actividades de la vida diaria.

Metodología

La presente revisión sistemática consideró los criterios y el diagrama de flujo establecidos en la declaración PRISMA⁴². Esta ha sido registrada en el repositorio PROSPERO bajo el código CRD42021261164. La lista de chequeo PRISMA puede encontrarse en el material suplementario ([Apéndice 1](#)).

Estrategia de búsqueda para la identificación de estudios

La búsqueda de referencias bibliográficas se realizó utilizando las siguientes bases de datos electrónicas, en el orden indicado: PubMed, Scopus y Web of Science. La búsqueda estuvo limitada a artículos publicados entre enero de 2000 y julio de 2022. Este intervalo de tiempo se debe a que la investigación en los últimos 10 años ha reportado perfiles atípicos de EA, por lo cual resulta necesario extender al año 2000 la búsqueda para obtener una visión general de la EA tanto típica como de sus perfiles atípicos. La sintaxis general de la búsqueda consideró los términos: (Alzheimer disease AND Lewy body dementia) AND (cognitive function OR memory OR executive function OR attention OR visuconstructive skills OR visuospatial skills OR processing speed OR language) AND (neuropsychological assessment OR cognitive tests OR neuroimaging OR differential diagnosis), siendo todos los términos adaptados a cada base de datos. La estrategia completa de búsqueda en todas las bases de datos se presenta en el material suplementario ([Apéndice 2](#)).

Selección de estudios y criterios de inclusión/exclusión

Los artículos seleccionados para efecto de filtrado por título y resumen debían cumplir con los siguientes criterios de inclusión: a) ser estudios observacionales analíticos de pruebas diagnósticas, con reporte de evaluación neuropsicológica y/o de neuroimagen; b) estudios exclusivamente en idioma inglés, y c) reportar participantes con diagnóstico clínico de EA y DPCL, desde los 60 años de edad cronológica. Como criterios de exclusión, no fueron considerados: a) documentos editoriales, estudios experimentales, revisiones sistemáticas con o sin metaanálisis, protocolos o tesis; b) pacientes con demencias mixtas o pseudodemencias, y c) pacientes con antecedentes de patologías psiquiátricas (p.ej., psicosis, esquizofrenia).

Extracción de datos

Para eliminar artículos duplicados, se procedió a importar los estudios a software Rayyan⁴³. Posteriormente, dos revisores (V.M.-C. y D.T.-R.) aplicaron los criterios de inclusión

y exclusión a todos los títulos y resúmenes. Ante dudas, se recuperaron los textos completos de los artículos cuando las decisiones no pudieron ser tomadas a partir del título y resumen. Un tercer revisor (T.J.-R.) participó en el consenso de selección final de los artículos a incluir, actuando como juez en la resolución de discrepancias de selección, mediante discusión en los casos necesarios.

Herramientas de evaluación de riesgo de sesgo y calidad metodológica

Con el objetivo de evaluar la calidad metodológica y el riesgo de sesgo en los artículos seleccionados, se utilizó la herramienta QUADAS-2⁴⁴, un instrumento diseñado y validado para evaluar de manera independiente el riesgo de sesgo y calidad metodológica de los estudios de precisión diagnóstica. Para el riesgo de sesgo se evaluaron cuatro dominios clave: la selección de pacientes, la prueba índice, la prueba de referencia y el flujo de los pacientes en el tiempo del estudio (estas dos últimas agrupadas en el dominio de flujo y tiempos). Cada uno de los estudios incluidos se evaluó considerando tres criterios de riesgo: alto, bajo e incierto. Por su parte, la calidad metodológica se evaluó en base a los dominios de selección de pacientes, prueba índice, y prueba de referencia, considerando como criterios de medida de calidad alta, baja e incierta.

Estrategia para la síntesis de datos

Se proporcionó una síntesis narrativa de los hallazgos en la [tabla 1](#). La síntesis presentada en la [tabla 1](#) resume las características generales de los estudios como población analizada, edad promedio e instrumentos/medidas utilizadas. Asimismo, en ella se reportan los principales hallazgos referentes a las similitudes y diferencias neuropsicológicas en EA y DPCL, junto a los perfiles neurales reportados.

Resultados

Búsqueda de literatura

El proceso de selección de artículos se ilustra en el diagrama PRISMA⁴² ([fig. 1](#)). Se identificaron títulos y resúmenes de 447 artículos, de los cuales 50 eran duplicados. Tras aplicar los criterios de inclusión y exclusión, 202 artículos fueron descartados. De los 195 artículos seleccionados a texto completo para su elegibilidad, 154 fueron excluidos. Finalmente, 41 estudios fueron incluidos en la presente revisión sistemática para análisis cualitativo.

Características de los estudios y principales hallazgos

La [tabla 1](#) muestra las características generales de los 41 estudios incluidos en esta revisión. En relación a los años de publicación, el mayor número de estudios se concentra en el año 2017 (6 artículos), mientras que los años 2019, 2007, 2006, 2005, 2004 y 2001 presentan el menor número

de publicaciones (un artículo cada uno). La muestra total estuvo constituida por 8.780 personas, con edad promedio de 75,2 años (rango entre 60 a 80 años, DE: 7,0). Adicionalmente, en cuanto a la variable de sexo, 4.498 corresponden a hombres (57%).

En cuanto a los principales hallazgos neuropsicológicos, los resultados sugieren que los dominios cognitivos de memoria, atención, función ejecutiva, habilidades visuoespaciales/visuoconstructivas y fluidez verbal (tanto semántica como fonológica) serían aspectos clave para el diagnóstico diferencial entre EA y DPCL. Asimismo, desde una perspectiva anatomofuncional, el patrón de atrofia a nivel frontal, parietal y temporal, además de hipocampo y precuneus, permiten establecer diagnósticos diferenciales entre ambos cuadros. No obstante, los hallazgos destacan que el nivel de conectividad funcional en DPCL comprende una disminución en redes sensoriomotoras, temporales, de ganglios basales, talámicas, insulares y de cíngulo anterior en DPCL, mientras que en EA la disminución en conectividad funcional afectaría las áreas frontales y temporales, con aumento de conectividad en el cíngulo posterior y el hipocampo. Esto cobra relevancia, puesto que se propone como un indicador interesante de incorporar para el diagnóstico precoz y certero.

Finalmente, en cuanto a los instrumentos y medidas neuropsicológicas más utilizadas para el diagnóstico de EA y DPCL, destacan el uso de MMSE, MoCA Test, BNT, TMT parte A y B, FAB, FAS y CAMCOG. Adicionalmente, las técnicas de neuroimagen mayormente utilizadas en los estudios incluidos corresponden a MRI, fMRI y PET, que en su conjunto elaboran un correlato anatomofuncional ([tabla 1](#)).

Evaluación de riesgo de sesgo y calidad metodológica

Se realizó el análisis de los 41 artículos seleccionados según QUADAS-2⁴⁴ ([fig. 2](#)). Del análisis de sesgo, en los dominios de selección de pacientes, flujo y tiempos, el 95% de los estudios fueron clasificados como bajo riesgo de sesgo, y el 5% como riesgo incierto. En el dominio índice de prueba el 90% se clasificaron con bajo riesgo, el 5% con alto riesgo, y el otro 5% como riesgo incierto. Asimismo, en el dominio de prueba de referencia el 93% se categorizaron como bajo riesgo, el 5% como alto riesgo, y solo el 2% como riesgo de sesgo incierto. Por su parte, la evaluación de calidad metodológica de los artículos dio como resultado que para la selección de pacientes el 95% se consideraron con alta calidad metodológica, mientras que los dominios de índice de prueba y prueba de referencia mostraron un 90% y un 93% de artículos con alta calidad, respectivamente.

Discusión

El objetivo de la presente revisión fue establecer las principales similitudes y diferencias neuropsicológicas y de cambios anatomofuncionales en la EA y la DPCL. Nuestros resultados sugieren que la memoria, la atención, la función ejecutiva, las habilidades visuoespaciales/visuoconstructivas y la fluidez verbal semántica y fonológica se postulan como indicadores adicionales que

Tabla 1 Cuadro resumen de los estudios analizados

Primer autor (año)	Población	Edad X (DE)	Rango edad (años)			Sexo	Instrumentos Medidas	Principales hallazgos
			60-70	71-80	81 o +	♀ ♂		
						n (%)		
Buciuc et al. (2021) ⁴⁵	Muestra total de 20 participantes: 6 con afasia progresiva primaria variante logopénica y DPCL, 7 con afasia progresiva primaria variante logopénica y EA típica, 5 con afasia progresiva primaria variante logopénica y EA variante hipocampal, y 5 con afasia progresiva primaria variante logopénica y degeneración lobar frontotemporal	61,3 (-)	✓	✓	✓	4(20)/16(80)	MMSE MoCA MDS-UPDRS-III FBI NPI-Q WAB BNT PPT TT WMS-III VOSP TMT-A D-KEFS ST ROCF FDG-PET PiB-PET	Pacientes con afasia progresiva primaria variante logopénica y DPCL, manifiestan deterioro cognitivo global afectando a nivel de memoria, atención, función ejecutiva y fluidez verbal tanto semántica como fonológica, lo cual es similar a los déficits reportados en pacientes con el mismo tipo de afasia y EA típica. Sin embargo, la severidad es mayor en el primer grupo. Asimismo, desde una perspectiva lingüística, se evidencia severa anomia y severos déficits en fluidez fonológica, lo cual sería un aspecto diferenciador con el grupo de EA típica. Desde una perspectiva anatomofuncional, los pacientes con DPCL presentan pérdida neuronal en sustancia nigra de moderada a severa, en contraste con el grupo de EA típica que impresiona con pérdida leve. Adicionalmente, se evidencia mayor hipometabolismo a nivel parietal en DC; en cambio, en EA el patrón de atrofia es heterogéneo afectando a nivel temporal, parietal y occipital.
Tak et al. (2020) ⁴⁶	Muestra total de 76 participantes: 38 con DPCL y 38 controles	74,9 (6,2)	✓	✓	—	38(50)/38(50)	MMSE CDR DS TMT-A TMT-B eTIV MRI	Neuropsicológicamente los pacientes con DPCL impresionan con severo compromiso a nivel de memoria de trabajo y de corto plazo, sumado a declives significativos en el funcionamiento ejecutivo y habilidades atencionales. El núcleo pulvinar muestra un marcado patrón de atrofia, especialmente su porción medial izquierda, siendo esta alteración en etapas tempranas, lo cual promueve el déficit a nivel ejecutivo en la DPCL.

Tabla 1 (continuación)

Primer autor (año)	Población	Edad X (DE)	Rango edad (años)			Sexo		Instrumentos Medidas	Principales hallazgos
			60-70	71-80	81 o +	♀	♂		
						n (%)			
Schumacher et al. (2018) ⁴⁷	Muestra total de 91 participantes: 31 con DPCL, 29 con EA y 31 controles	76,6 (7,5)	✓	✓	–	30(33)/61(67)		MMSE CAMCOG UPDRS-III CAF NPI fMRI	La evaluación neuropsicológica sugiere leves diferencias cognitivas entre sujetos con DPCL y EA, siendo estos últimos los que manifiestan mayor compromiso en los dominios de orientación temporal y espacial, lenguaje expresivo (fluidez verbal), memoria remota y reciente, aprendizaje, atención, funcionamiento ejecutivo y habilidades perceptivas. Los pacientes con DPCL presentan declives en términos de conectividad funcional en redes sensoriomotoras, temporales, de ganglios basales, talámicas, insulares y de cingulado anterior. Asimismo, en la EA se evidencia disminución en conectividad de áreas frontales y temporales. Sin embargo, la comparación entre ambos sugiere leves diferencias para atrofas frontales y temporales, siendo estas claves en diagnósticos iniciales de ambos cuadros.
Donaghy et al. (2018) ⁴⁸	Muestra total de 77 participantes: 37 con DPCL, 20 con EA y 20 controles	75,9 (6,9)	✓	✓	–	14(18)/63(82)		MRI PET CT CSF ACE-R RAVLT TMT-A TMT-B FAS GNT IADL BADL NPI DCFS CAF GDS MDS-UPDRS motor BP	Pacientes con DPCL con beta amiloide positivo manifiestan declives en orientación espacial y temporal, atención, memoria, fluidez verbal (semántica y fonológica), habilidades visuoespaciales, recuerdo diferido y función ejecutiva. Sin embargo, estos declives tienden a ser menores en sujetos sin carga positiva para beta amiloide, sugiriendo así aspectos claves para el diagnóstico diferencial entre DPCL y EA. Desde una perspectiva anatomofuncional, sujetos con EA presentan mayor atrofia frontal, temporal y parietal. Por su parte, la comparación entre EA y DPCL muestra que en la DPCL existe mayor volumen en hipocampo y lóbulo temporal medial, sumado a mayor perfusión orbitofrontal, lo cual no se evidencia en la EA.

Tabla 1 (continuación)

Primer autor (año)	Población	Edad X (DE)	Rango edad (años)			Sexo	Instrumentos Medidas	Principales hallazgos
			60-70	71-80	81 o +	♀ ♂		
						n (%)		
Elder et al. (2017) ⁴⁹	Muestra total de 204 participantes: 65 con DPCL, 76 con EA y 63 controles	77,8 (6,8)	✓	✓	–	75(37)/129(63)	MMSE CAMCOG UPDRS-III NPI CAF MRI	En términos de funcionamiento cognitivo general no se evidencian diferencias significativas entre EA y DPCL; sin embargo, en dominio de memoria los pacientes con EA presentan mejor rendimiento. Por su parte, los pacientes con DPCL impresionan con atrofia temporal, hipocampal, parahipocampal y en corteza entorrinal moderada comparada con la severa atrofia en la EA.
Kemp et al. (2017) ⁵⁰	Muestra total de 66 participantes: 37 con DPCL y 29 controles	68 (8,3)	✓	✓	–	33(50)/33(50)	CSF MRI IADL ADL MMSE FCSRT DMS-48 DS FAB TMT-A TMT-B DSB DMS-48 DO80 FLE DSym SG FSE ROCF VOSP Mini-SEA FPRT FER RME	Pacientes con DPCL evidencian funcionamiento cognitivo general deficiente. Asimismo, los dominios de memoria se evidencian en recuerdo libre y recuerdo diferido. Por otra parte, las funciones ejecutivas, el lenguaje (denominación y fluidez semántica) y las habilidades visuoespaciales experimentan severos declives en este grupo. Desde una perspectiva anatomofuncional, los sujetos con DPCL manifiestan atrofia hipocampal bilateral y marcadores positivos para beta amiloide y Tau.

Tabla 1 (continuación)

Primer autor (año)	Población	Edad X (DE)	Rango edad (años)			Sexo	Instrumentos	Medidas	Principales hallazgos
			60-70	71-80	81 o +	♀ ♂ n (%)			
Peraza et al. (2016) ⁵¹	Muestra total de 53 participantes: 19 con DPCL, 18 con EA y 16 controles	76,2 (6,9)	✓	✓	✓	12(23)/41(77)	MRI fMRI MMSE UPDRS CAMCOG CAF NPI		Los pacientes con DPCL y EA manifiestan declives en los dominios cognitivos de memoria remota, memoria reciente, memoria episódica y de corto plazo, orientación, lenguaje (fluidez verbal semántica y fonológica), atención, pensamiento abstracto, funciones ejecutivas y habilidades visuoespaciales. Si bien los declives no presentan diferencias significativas, los puntajes en los test neuropsicológicos son menores en la EA. El patrón de afectación en DPCL y en EA muestra áreas comunes como el precuneus, el cíngulo posterior y el lóbulo frontal. Asimismo, se evidencia mayor patrón de atrofia en el cerebelo, precuneus derecho, lóbulo izquierdo, tálamo izquierdo y giro postcentral izquierdo en DPCL comparado con EA.
Kobeleva et al. (2017) ⁵²	Muestra total de 71 participantes: 30 con DPCL, 20 con EA y 21 controles	75,4 (6,8)	✓	✓	—	13(18)/58(82)	MMSE CAMCOG FAS UPDRS Cornell CAF NPI fMRI		Pacientes con EA comparados con DPCL muestran mayor compromiso en dominios de memoria, orientación, lenguaje, atención, percepción y pensamiento abstracto. Sin embargo, el funcionamiento ejecutivo se evidencia severamente comprometido en DPCL. Asimismo, la fluidez verbal fonológica experimental muestra mayores declives en la DPCL comparado con la EA. El correlato anatomofuncional evidencia un aumento en el patrón de conectividad funcional a nivel de corteza cíngulo posterior en la EA, y una disminución de dicha conectividad en la corteza prefrontal medial izquierda en la DPCL.

Tabla 1 (continuación)

Primer autor (año)	Población	Edad X (DE)	Rango edad (años)			Sexo	Instrumentos Medidas	Principales hallazgos
			60-70	71-80	81 o +	♀ ♂		
						n (%)		
Schumacher et al. (2019) ⁵³	Muestra total de 89 participantes: 39 con DPCL, 28 con EA y 22 controles	76 (6,3)	✓	✓	–	18(20)/71(80)	MMSE CAMCOG UPDRS CAF NPI ANT VBM MRI	Pacientes con DPCL impresionan menos deteriorados en términos cognitivos que aquellos con EA. Asimismo, los declives cognitivos son más evidentes en la EA, abarcando los dominios de orientación, memoria reciente, memoria remota, aprendizaje, lenguaje comprensivo y expresivo, fluidez verbal, atención, percepción y pensamiento abstracto. Por otra parte, los pacientes con DPCL impresionan con mayor nivel de fluctuaciones cognitivas comparados con EA. Adicionalmente, el patrón de atrofia en EA evidencia menor volumen de sustancia gris en corteza temporal, lingual y frontal izquierda, así como el precuneus. En contraste, en la DPCL se evidencia mayor patrón de atrofia en corteza frontal, principalmente en el hemisferio derecho
Heitz et al. (2016) ⁵⁴	Muestra total de 64 participantes: 33 con DPCL, 15 con EA y 16 controles	69,1 (10,0)	✓	✓	–	33(52)/31(48)	MMSE IADL CAF FCSRT DMS-48 DO80 FAB DS TMT-A TMT-B DSST FLE ROCFT VOSP MRI VBM Mini-SEA RTME PF SF	Pacientes con EA muestran mayor deterioro en memoria a nivel de recuerdo inmediato y diferido, atención, función ejecutiva y fluidez verbal semántica. En contraste, pacientes con DPCL evidencian déficits en fluidez verbal fonológica, praxias y pensamiento abstracto. Por otra parte, pacientes con EA evidencia mayor patrón de atrofia en giro frontal medial izquierdo, lóbulo parietal bilateral (incluyendo precuneus), cuneus derecho, giro lingual izquierdo y lóbulo temporal medial bilateral. Asimismo, pacientes con DPCL evidencian mayor atrofia en giro cingulado izquierdo y giro frontal medial derecho.

Tabla 1 (continuación)

Primer autor (año)	Población	Edad X (DE)	Rango edad			Sexo	Instrumentos Medidas	Principales hallazgos
			(años)			♀ ♂		
			60-70	71-80	81 o +	n (%)		
Chabran et al. (2020) ⁵⁵	Muestra total de 159 participantes: 79 con DPCL, 58 con EA y 22 controles	70,2 (8,5)	✓	✓	–	83(52)/76(48)	MMSE MCFS MRI fMRI VBM DMN FPN DAN	Pacientes con DPCL y EA tienen un declive significativo en términos de cognición global; sin embargo, en la EA las afecciones de memoria, atención, habilidades visuoespaciales y funciones ejecutivas tienden a ser más evidentes. Desde una perspectiva anatomofuncional, en la EA se evidencia mayor patrón de atrofia en lóbulo temporal medial, abarcando el giro hipocámpico, el hipocampo y la amígdala. Por su parte, en la DPCL el patrón de atrofia se evidencia igualmente en lóbulo temporal, pero también en la ínsula y los lóbulos frontales.
Yamamoto et al. (2017) ⁵⁶	Muestra total de 130 participantes: 57 con EA y 73 con DPCL	72,6 (8,7)	✓	✓	–	99(76)/31(24)	MoCA MMSE	Pacientes con EA evidencian mayor deterioro en habilidades visuoespaciales y fluidez verbal (semántica y fonológica). Por su parte, en la DPCL el declive cognitivo es significativo en memoria, especialmente en recuerdo diferido. Asimismo, las habilidades de denominación muestran mayor compromiso en DPCL comparado con EA.
Azar et al. (2020) ³⁰	Muestra total de 51 participantes: 34 con EA y 17 con EA-DPCL	74,7 (8,4)	✓	✓	✓	29(59)/22(41)	CDR mMMSE HVL BNT CFL VF TMT-A TMT-B PC CSF CT MRI	Los pacientes con EA evidencian mejor rendimiento en habilidades visuoespaciales y velocidad del procesamiento de la información. Asimismo, en términos lingüísticos el grupo de EA presenta mejor rendimiento en fluidez verbal de tipo fonológica. Por tanto, estos tres dominios cognitivos se proponen como claves para el diagnóstico diferencial entre EA y DPCL.

Tabla 1 (continuación)

Primer autor (año)	Población	Edad X (DE)	Rango edad (años)			Sexo		Instrumentos Medidas	Principales hallazgos
			60-70	71-80	81 o +	♀ ♂	n (%)		
Firbank et al. (2016) ⁵⁷	Muestra total de 78 participantes: 23 con EA, 32 con DPCL y 23 controles	75,7 (6,7)	✓	✓	–	16(20)/62(80)	MMSE UPDRS CAMCOG MCFS CAF NPI FAS ANT DMN fMRI	No se evidencian diferencias significativas en el deterioro cognitivo global entre EA y DPCL. Sin embargo, se evidencia mayor compromiso de funciones ejecutivas en la DPCL, al igual que peor rendimiento en tareas de fluidez verbal fonológica en este grupo. Desde una perspectiva anatomofuncional, se evidencia compromiso similar en DPCL y EA a nivel frontal, parietal y occipital, lo cual repercute en la conectividad de dichas áreas.	
Peraza et al. (2015) ⁵⁸	Muestra total de 54 participantes: 18 con DPCL, 19 con EA y 17 controles	76,2 (6,8)	✓	✓	–	11(20)/43(80)	MMSE UPDRS CAMCOG CAF NPI fMRI	En EA comparada con DPCL se evidencian mayores declives en dominios cognitivos de orientación, memoria reciente, memoria remota, aprendizaje, concentración, percepción, habilidades de abstracción y en lenguaje (tanto comprensivo como expresivo). Desde una perspectiva anatomofuncional, los pacientes con DPCL evidencian mayor compromiso en áreas parietales y occipitales posteriores. En contraste, las áreas con mayor compromiso en EA serían las cortezas temporales, el lóbulo occipital derecho y el lóbulo frontal derecho.	
Brenowitz et al. (2017) ⁵⁹	Muestra total de 1.603 participantes: 193 con neuropatología, 195 con ictus vascular, 110 con DPCL, 51 con DPCL + ictus vascular, 450 con EA, 292 con EA-DPCL, 217 con EA + ictus vascular y 95 agrupados en EA, DPCL e ictus vascular	83 (9,9)	✓	✓	✓	706(44)/897(56)	CDR LMS-A DS SF PF BNT DSym TMT-A TMT-B MRI	Pacientes con EA presentan mayor deterioro en memoria episódica y memoria de trabajo comparados con DPCL. Por otra parte, los dominios de atención, función ejecutiva y lenguaje (fluidez verbal semántica y habilidades de denominación) no muestran diferencias significativas en ambos grupos; sin embargo, se evidencia declive más rápido de estos en pacientes con EA.	

Tabla 1 (continuación)

Primer autor (año)	Población	Edad X (DE)	Rango edad (años)			Sexo		Instrumentos Medidas	Principales hallazgos
			60-70	71-80	81 o +	♀ ♂			
						n (%)			
Pizzi et al. (2015) ⁶⁰	Muestra total de 45 participantes: 16 con EA, 16 con DPCL y 13 controles	75,6 (4,8)	✓	✓	—	23(51)/22(49)		CDR MMSE DRS FAB CAF UPDRS-III NPI MRI SPECT EEG	En términos de rendimiento cognitivo global, pacientes con EA evidencian mayor déficit en dominios de memoria, orientación espacial y temporal, recuerdo diferido, habilidades visuoespaciales y funcionamiento ejecutivo comparados con pacientes con DPCL. El patrón de atrofia en EA evidencia mayor compromiso bilateral tanto en el tálamo como en la corteza temporal. En contraste, en DPCL el patrón de atrofia comprende tálamo bilateral y proyecciones a corteza prefrontal, parietal y occipital de manera bilateral.
Jiménez-Huete et al. (2014) ⁶¹	Muestra total de 301 participantes: 199 con EA, 65 con degeneración lobar frontotemporal y 37 con DPCL	75 (8,0)	✓	✓	✓	160(53)/141(47)		MEC CFL PF TMT-A TMT-B CDT SS-IQCODE FAQ GDS-15 SRT	Pacientes con EA impresionan con dificultades en nominación, recuerdo libre, recuerdo facilitado y atención. Por su parte, en DPCL se evidencia declive en fluidez verbal fonológica, función ejecutiva y habilidades visuoespaciales. Asimismo, se destaca compromiso similar en DPCL y EA en dominios de fluidez verbal semántica y memoria de corto plazo y de trabajo.
Nervi et al. (2008) ⁶²	Muestra total de 591 participantes: 157 con EA, 70 con DPCL y 364 controles	80 (7,6)	✓	✓	✓	396(67)/195(33)		CDR SRT BVRT RDT MMSE SF PF BNT BDAE WAIS-R UPDRS APOE-ε4 genotype	En EA se evidencia compromiso de memoria diferida, habilidades visuoespaciales, orientación, habilidades de denominación, y fluidez verbal semántica y fonológica en comparación a pacientes con DPCL. Desde una perspectiva diagnóstica, no se evidencian diferencias significativas en ambos grupos para la presencia de APOE-ε4.

Tabla 1 (continuación)

Primer autor (año)	Población	Edad X (DE)	Rango edad (años)			Sexo		Instrumentos Medidas	Principales hallazgos
			60-70	71-80	81 o +	♀	♂		
						n (%)			
Bradshaw et al. (2004) ⁶³	Muestra total de 25 participantes: 13 con DPCL y 12 con EA	78,3 (4,5)	✓	✓	✓	12(48)/13(52)		MMSE CDR NART UPDRS HADS BPRS FSIQ VIQ PIQ CAF WASI BI	Desde una perspectiva neuropsicológica, se evidencian diferencias significativas en pacientes con EA y DPCL. Pacientes con EA impresionan con mayor compromiso a nivel de memoria; en cambio, pacientes con DPCL manifiestan mayor compromiso en dominio cognitivo de atención. Asimismo, se destaca que estos declives son claves en las repercusiones funcionales que evidencian estos pacientes.
Colloby et al. (2017) ⁶⁴	Muestra total de 127 participantes: 41 con DPCL, 47 con EA y 39 controles	78.3 (7,1)	✓	✓	—	43(34)/84(66)		MMSE CAMCOG UPDRS-III NPI CAF TIV MRI CSF VBM	No se evidencian diferencias significativas entre pacientes con EA y DPCL en los dominios de orientación, memoria de corto y largo plazo, memoria reciente, lenguaje, atención, pensamiento abstracto, percepción y habilidades visuoestructurivas. Por otra parte, se evidencia similar patrón de atrofia en hipocampo bilateral tanto para EA como para DPCL
Colloby et al. (2014) ⁶⁵	Muestra total de 127 participantes: 41 con DPCL, 47 con EA y 39 controles	78,3 (7,1)	✓	✓	✓	43(34)/84(66)		MMSE CAMCOG NPI RBD UPDRS-III CAF TIV VBM MRI	No se evidencian diferencias significativas entre EA y DPCL para el declive en dominios cognitivos de memoria, orientación, lenguaje, habilidades visuoestructurivas y atención. Desde una perspectiva anatomofuncional, pacientes con EA evidencian mayor pérdida de sustancia gris en cerebelo y lóbulo temporal bilateral. Asimismo, la EA evidencia pérdida de sustancia blanca en pedúnculo cerebelar medial bilateral. Por su parte, la DPCL muestra pérdida de sustancia gris a nivel de cerebelo, pero esta pérdida no es significativa comparada con EA.

Tabla 1 (continuación)

Primer autor (año)	Población	Edad X (DE)	Rango edad (años)			Sexo	Instrumentos Medidas	Principales hallazgos
			60-70	71-80	81 o +	♀ ♂ n (%)		
Kraybill et al. (2005) ⁶⁶	Muestra total de 135 participantes: 48 con EA, 22 con DPCL y 65 con EA-DPCL	76 (6,8)	✓	✓	—	77(57)/58(43)	MMSE DRS TMT-A WAIS-R DS CERAD-N FOM WMS WAIS-R TMT-A TMT-B ASN	Pacientes con EA impresionan con mayor declive en dominios de memoria (recuerdo retardado) y habilidades de denominación. En contraste, DPCL evidencia mayores declives en funcionamiento cognitivo y atención. En cuanto a las habilidades visuoespaciales, no se evidencian diferencias significativas en ambos grupos.
Gomperts et al. (2008) ⁶⁷	Muestra total de 78 participantes: 8 con DPCL, 7 con demencia por enfermedad de Parkinson, 11 con enfermedad de Parkinson, 15 con EA y 37 controles	71.3 (2,1)	✓	✓	—	39(50)/39(50)	CDR UPDRS MMSE BDS DS TMT-A TMT-B CF PF BNT LM FRSRT FCSRT BVDT MCFS WAIS-R NPI GDS AMNART-VIQ PET PiB-PET	En DPCL se evidencia mayor compromiso en atención, funciones ejecutivas, recuerdo diferido, memoria episódica, habilidades de denominación y fluidez verbal semántica y fonológica comparados con EA. Pacientes con EA impresionan con mayor atrofia temporal y bajo compromiso de lóbulo occipital. Por su parte, en DPCL se evidencia compromiso parietal tanto a nivel lateral como de precuneus, y de corteza cingulada posterior.

Tabla 1 (continuación)

Primer autor (año)	Población	Edad X (DE)	Rango edad (años)			Sexo	Instrumentos Medidas	Principales hallazgos
			60-70	71-80	81 o +	♀ ♂		
						n (%)		
Taylor et al. (2013) ⁶⁸	Muestra total de 42 participantes: 23 con EA y 19 con DPCL	77,5 (10,0)	✓	✓	✓	19(45)/23(55)	MMSE CAMCOG UPDRS-III CAF CRT SPECT	En EA los dominios más afectados son la memoria, lenguaje, orientación y pensamiento abstracto. Por su parte, en DPCL se evidencia mayor compromiso atencional. Desde una perspectiva anatomofuncional, ambos grupos muestran patrón de atrofia bilateral en tálamo, putamen y precuneus, además de lóbulo occipital izquierdo. Asimismo, en EA se evidencia atrofia bilateral en giro pre y poscentral y cerebelo, además de lóbulo temporal izquierdo. Por su parte, en DPCL se evidencia atrofia bilateral en corteza cingulada anterior y caudado.
Hamilton et al. (2008) ⁶⁹	Muestra total de 66 participantes: 22 con DPCL y 44 con EA	72,7 (5,9)	✓	✓	—	32(48)/34(52)	MMSE M-DRS WISC-R BD BNT ADL BI	Pacientes con DPCL presentan severo déficit en habilidades visuoespaciales; en cambio, en EA se evidencia mayor compromiso en habilidades de lenguaje. Para ambos grupos, estos declives predicen el progreso a estadios de compromiso cognitivo global severo.
Fong et al. (2011) ⁷⁰	Muestra total de 46 participantes: 14 con DPCL, 16 con EA y 16 controles	70,7 (9,5)	✓	✓	—	21(46)/25(54)	MMSE CT MRI CERAD COWAT BNT RAVLT SF FAS DS	En DPCL se evidencia mejor rendimiento en memoria diferida, habilidades de reconocimiento y fluidez verbal fonológica que en EA. Por su parte, en EA se evidencia mayor compromiso en tareas de denominación y fluidez verbal semántica. El correlato anatomofuncional evidencia hipoperfusión bilateral en lóbulo frontal, precuneus, lóbulo parietal y occipital para DPCL. Asimismo, en EA se evidencia hipoperfusión frontal, parietal y occipital; no obstante, esta es mayor en DPCL.

Tabla 1 (continuación)

Primer autor (año)	Población	Edad X (DE)	Rango edad			Sexo	Instrumentos Medidas	Principales hallazgos
			(años)			♀ ♂		
			60-70	71-80	81 o +	n (%)		
Ballard et al. (2001) ⁷¹	Muestra total de 190 participantes: 85 con DPCL, 80 con EA y 35 controles	77 (6,8)	✓	✓	—	103(54)/87(46)	MMSE CDS M-UPDRS COGDRAS-D CRT CogRT DS WAIS-R VIG	Si bien tanto la DPCL como la EA evidencian un compromiso cognitivo general significativo, el aspecto diferenciador entre ambos sería el declive en el dominio cognitivo de atención y sus fluctuaciones, puesto que en DPCL se evidencian déficits severos.
Kawai et al. (2013) ⁷²	Muestra total de 440 participantes: 402 con EA y 38 con DPCL	78,8 (6,3)	✓	✓	—	313(71)/127(29)	MMSE ADAS-Jcog FAB RCPM DS LM WMS-R MRI CT	Pacientes con EA presentan mayores declives en orientación espacial y temporal, y recuerdo diferido. Por su parte, sujetos con DPCL impresionan con mayor compromiso en dominios de atención, función ejecutiva, habilidades visuoconstructivas y fluidez verbal fonológica. Asimismo, se proponen estos dominios como claves para el diagnóstico diferencial de ambos cuadros.
Ryman et al. (2021) ⁷³	Muestra total de 2.433 participantes: 111 con DPCL, 741 con EA-DPCL, 1.357 con EA y 224 controles	80,1 (9,5)	✓	✓	✓	1.086(45)/1.347(55)	MMSE CERAD TMT-A TMT-B DSym VF SF BNT DS BI	Se evidencian severos declives en DPCL para los dominios de función ejecutiva y habilidades visuoespaciales. Por su parte, el grupo de EA muestra significativos declives a nivel de memoria y lenguaje. No obstante, en términos de atención, ambos grupos evidencian el mismo nivel de deterioro.

Tabla 1 (continuación)

Primer autor (año)	Población	Edad X (DE)	Rango edad (años)			Sexo		Instrumentos Medidas	Principales hallazgos
			60-70	71-80	81 o +	♀	♂		
						n (%)			
Watson et al. (2015) ⁷⁴	Muestra total de 94 participantes: 31 con DPCL, 30 con EA y 33 controles	77,5 (6,0)	✓	✓	—	33(35)/61(65)		MMSE CAMCOG UPDRS-III NPI B-ADL MRI CSF	Los pacientes con EA muestran un mayor deterioro en términos de cognición global que pacientes con DPCL. Asimismo, en EA se evidencian severos declives en atención, memoria, orientación espacial y temporal, lenguaje, función ejecutiva y habilidades visuoespaciales. Desde una perspectiva anatomofuncional, en EA el patrón de atrofia comprende áreas temporales y parietales, con extensión a áreas frontales. Asimismo, destacan la severa atrofia en hipocampo, precuneus y corteza entorrinal en EA. Por su parte, en DPCL se evidencia patrón de atrofia a nivel parietal inferior, cíngulo posterior y giro fusiforme.
Prats- Sedano et al. (2021) ⁷⁵	Muestra total de 182 participantes: 76 con DPCL, 40 con EA y 66 controles	73,8 (7,1)	✓	✓	—	48(26)/134(74)		MMSE ACE-R BI	En pacientes con EA se evidencia mayor compromiso a nivel de memoria. En contraste, sujetos con DPCL muestran mayores declives en habilidades visuoespaciales. Asimismo, no se evidencian diferencias significativas en los dominios de atención, orientación y lenguaje; no obstante, cabe destacar que en términos de fluidez verbal los sujetos con DPCL muestran un declive levemente mayor que los pacientes con EA.
Mitolo et al. (2016) ⁷⁶	Muestra total de 228 participantes: 28 con DPCL, 115 con EA y 85 controles	73,1 (8,6)	✓	✓	—	—/—		MMSE M-DRS VOT CDT WISC-R BD BNT SF CVLT WMS-R LM	Neuropsicológicamente, se evidencia que pacientes con DPCL impresionan con mayores déficits en habilidades visuoespaciales y visuoespaciales, fluidez verbal semántica y lenguaje. En contraste, si bien el lenguaje se ve comprometido en EA, los déficits en memoria episódica son característicos en este grupo.

Tabla 1 (continuación)

Primer autor (año)	Población	Edad X (DE)	Rango edad (años)			Sexo	Instrumentos Medidas	Principales hallazgos
			60-70	71-80	81 o +	♀ ♂		
						n (%)		
Kenny et al. (2012) ³²	Muestra total de 47 participantes: 15 con DPCL, 16 con EA y 16 controles	78,1 (7,7)	✓	✓	—	—/—	MMSE UPDRS-III GDS NPI CCE CAF fMRI	El rendimiento cognitivo global en pacientes con DPCL y EA, si bien presenta leves diferencias en puntuaciones, estas no son significativas. Por tanto, los resultados evidencian igual nivel de deterioro en ambos grupos. No obstante, la memoria se evidencia severamente afectada en pacientes con EA. Desde una perspectiva anatomofuncional, se evidencia mayor conectividad en hipocampo izquierdo, ínsula derecha y lóbulo parietal inferior en EA. En contraste, en DPCL se evidencia mayor conectividad en corteza cingulada posterior derecha y área límbica (cingulado anterior izquierdo), globo pálido derecho, culmen derecho y tonsila cerebelosa derecha. Asimismo, ambos grupos muestran conectividad común a nivel de ínsula, tálamo y caudado.
Stavitsky et al. (2006) ⁷⁷	Muestra total de 83 participantes: 55 con EA y 28 con DPCL	73,3 (7,9)	✓	✓	✓	43(52)/40(48)	mMMSE DS HVLt-R IADL ADL DSS	Pacientes con EA evidencian mayor compromiso a nivel de memoria, mientras que en DPCL se evidencia mayor compromiso en habilidades visuoespaciales. Asimismo, pacientes con EA manifiestan mayores alteraciones conductuales e incremento de alucinaciones visuales, lo cual en DPCL tiende a mantenerse estable en el progreso del cuadro. Por otra parte, en términos de declives lingüísticos, no se evidencian diferencias significativas entre ambos grupos.

Tabla 1 (continuación)

Primer autor (año)	Población	Edad X (DE)	Rango edad (años)			Sexo	Instrumentos Medidas	Principales hallazgos
			60-70	71-80	81 o +	♀ ♂ n (%)		
Mak et al. (2016) ⁷⁸	Muestra total de 104 participantes: 35 con DPCL, 34 con EA y 35 controles	77,7 (6,0)	✓	✓	—	38(36)/66(64)	MMSE CAMCOG CAF UPDRS-III NPI HVLT BVMT MRI	Los pacientes con EA muestran mayor compromiso en los dominios cognitivos de recuerdo diferido y capacidad de retención de información, además de compromiso en memoria verbal y aprendizaje en comparación a DPCL. Por su parte, DPCL muestra mayor compromiso en memoria reciente, al igual que mayores fluctuaciones cognitivas en comparación a EA. Desde una perspectiva anatomofuncional, se evidencia mayor patrón de atrofia hipocampal medial en DPCL. Si bien la atrofia hipocampal tiende a ser característica en EA, los resultados sugieren que la atrofia a nivel de CA1 sería un aspecto clave para diferenciar entre EA y DPCL.
Park et al. (2011) ⁷⁹	Muestra total de 103 participantes: 10 con DPCL, 76 con EA y 17 con demencia por enfermedad de Parkinson	70,2 (7,2)	✓	✓	—	68(66)/35(34)	K-MMSE CDR GDS B-ADL DS K-BNT RCFT COWAT ST SVLT MRI	Se evidencia en pacientes con DPCL mayor compromiso en funciones ejecutivas y atención que en EA. Asimismo, tanto DPCL como EA impresionan con compromiso en memoria episódica. Por otra parte, el lenguaje y las habilidades de denominación, si bien se encuentran deteriorados en ambos grupos, los pacientes con DPCL obtienen menores puntuaciones en la evaluación.

Tabla 1 (continuación)

Primer autor (año)	Población	Edad X (DE)	Rango edad (años)			Sexo	Instrumentos Medidas	Principales hallazgos
			60-70	71-80	81 o +	♀ ♂		
						n (%)		
Breitve et al. (2018) ⁸⁰	Muestra total de 186 participantes: 119 con EA y 67 con DPCL	75,6 (7,5)	✓	✓	✓	116(62)/70(38)	MMSE CDR CVLT-II TMT-A TMT-B COWAT BNT VOSP ST I-FP-CIT SPECT	Pacientes con EA obtienen un rendimiento más bajo que DPCL en dominios de atención, lenguaje (fluidez verbal semántica), función ejecutiva y memoria (recuerdo diferido). No obstante, en el seguimiento se evidencia que el severo compromiso en atención en DPCL logra predecir la progresión y el deterioro en este grupo de pacientes, lo cual no se evidencia en EA.
Mak et al. (2015) ⁸¹	Muestra total de 69 participantes: 13 con DPCL, 23 con EA y 33 controles	76,7 (6,3)	✓	✓	✓	24(35)/45(65)	MMSE BADL UPDRS-III NPI CogFluct CAMCOG MRI	No se evidencian diferencias significativas en medidas basales y seguimiento para DPCL y EA en dominios de memoria, atención, función ejecutiva, habilidades visuoconstructivas, percepción, pensamiento abstracto y fluidez verbal. No obstante, las fluctuaciones cognitivas son mayores en DPCL que en EA. El correlato anatomofuncional evidencia que en EA el patrón de atrofia comprende el giro temporal superior y medio izquierdo, el cual se extiende al giro lingual izquierdo. En contraste, en DPCL se evidencia patrón de atrofia a nivel frontal y parietal.
Firbank et al. (2007) ⁸²	Muestra total de 46 participantes: 16 con DPCL, 15 con EA y 15 controles	75,6 (7,3)	✓	✓	—	18(39)/28(61)	MMSE CAMCOG UPDRS NPI CDS UPDRS-III CT MRI	El rendimiento cognitivo global se evidencia mayormente comprometido en DPCL, afectando los dominios de atención, orientación, memoria, lenguaje a nivel de fluidez verbal, habilidades visuoconstructivas, percepción, pensamiento abstracto y función ejecutiva. Desde una perspectiva anatomofuncional, los pacientes con DPCL impresionan con atrofia a nivel de giro poscentral derecho. En contraste, el patrón de atrofia en EA incluye el lóbulo temporal inferior y medial anterior, además del fascículo longitudinal inferior y uncinado.

Tabla 1 (continuación)

Primer autor (año)	Población	Edad X (DE)	Rango edad			Sexo	Instrumentos Medidas	Principales hallazgos
			(años)			♀ ♂		
			60-70	71-80	81 o +	n (%)		
Watson et al. (2012) ⁸³	Muestra total de 106 participantes: 35 con DPCL, 36 con EA y 35 controles	77,8 (6,0)	✓	✓	✓	38(36)/68(64)	MMSE CAMCOG VF BADL NPI UPDRS-III MRI	Tanto en DPCL como en EA se evidencian declives en memoria episódica. Asimismo, la fluidez verbal fonológica se evidencia mayormente comprometida en DPCL en comparación con EA. El correlato anatomofuncional muestra que en DPCL existe mayor atrofia parietal, occipital y temporal, con extensión al lóbulo frontal. Por su parte, en EA el patrón de atrofia tiende a ser más generalizado, incluyendo las mismas áreas que en DPCL, pero con mayor compromiso temporal.

✓/: pertenece; —: no reportado.

ACE-R: *Addenbrooke's Cognitive Examination-revised*; ADAS-Jcog: *Alzheimer's disease assessment scale-cognitive component-Japanese version*; ADL: *Activities of Daily Living*; AMNART-VIQ: *American version of the National Adult Reading Test, verbal IQ*; ANT: *Attention network test*; ASN: *α-synuclein*; BADL: *Bristol Activities of Daily Living Scale*; B-ADL: *Bristol Activities of Daily Living Scale*; BDAE: *Boston diagnostic aphasia examination*; BDS: *Blessed dementia scale*; BI: *Brain imaging*; BNT: *Boston naming test*; BP: *blood pressure*; BPRS: *Brief Psychiatric Rating Scale*; BVDT: *Benton visual form discrimination test*; BVMT: *Brief Visuospatial Memory Test*; BVRT: *Benton Visual Retention Test*; CAF: *Clinical Assessment of Fluctuations*; CAF: *Clinician Assessment of Fluctuation*; CASI: *Cognitive Abilities Screening Instrument*; Cce: *Cambridge Cognitive Examination*; CDR: *Clinical Dementia Rating*; CDS: *Cornell Depression Scale*; CDT: *Clock drawing test*; CERAD: *Consortium to establish a registry of Alzheimer's Disease neuropsychological battery*; CERAD-N: *Consortium to establish a registry of Alzheimer's Disease, test battery naming subtest*; CFL: *Category fluency*; COGDRAS-D: *Cognitive Drug Research Computerized Assessment System for Dementia Patients*; CogFluct: *Cognitive Fluctuation Scale*; CogRT: *Cognitive reaction time*; COWAT: *Controlled oral word association test*; CRT: *Choice reaction time*; CSF: *Cerebrospinal fluid*; CT: *Computerized tomography*; CVLT: *California Verbal Learning Test*; CVLT-II: *The second edition of California Verbal Learning Test*; DAN: *Dorsal attention network*; DCFs: *Dementia Cognitive Fluctuations Scale*; DDS: *Dependence Scale sum*; DE: *desviación estándar*; DMN: *Default mode network*; DMS-48: *Delayed Matching to Sample-48 items*; DO80: *Oral denomination-80 items*; DRS: *Dementia rating scale*; DS: *Digit Span*; DSB: *digit span backward*; DSST: *Digit symbol substitution test*; DSym: *digit symbol*; EEG: *Electroencephalography*; eTIV: *estimated total intracranial volume*; FAB: *Frontal Assessment Battery*; FAQ: *Functional Assessment Questionnaire*; FAS: *FAS Verbal fluency*; FCSRT: *Free cued selective reminding test*; FER: *Facial Emotion Recognition*; FLE: *Formal Lexical Evocation*; fMRI: *functional Magnetic Resonance Imaging*; FOM: *Fuld object memory*; FPN: *Frontoparietal network*; FPRT: *Faux Pas Recognition Test*; FRSRT: *Free selective reminding test*; FSE: *Formal semantic evocation*; FSIQ: *Full Scale IQ*; GDS: *Geriatric Depression Scale*; GDS-15: *Geriatric depression scale with 15 items*; GNT: *Graded naming test*; HADS: *Hospital Anxiety and Depression Scale*; HDRS: *Hamilton Depression Rating Scale*; HVLT: *Hopkins Verbal Learning Test*; HVLT-R: *Hopkins Verbal Learning Test-Revised*; IADL: *Instrumental Activities of Daily Living Scale*; I-FP-CIT SPECT: *Ioflupane single-photon emission computed tomography*; K-BNT: *Korean version of the Boston Naming Test*; K-MMSE: *Korean version of the Mini-Mental State Examination*; LM: *Logical memory*; LMS-A: *Logical Memory Story A immediate and delayed recall*; MCFS: *Mayo Clinic fluctuation scale*; M-DRS: *Mattis dementia rating scale*; MDS-UPDRS: *Unified Parkinson's Disease Rating Scale motor sub-scale*; MEC: *Minixamen Cognoscitivo*; MFCS: *Mayo Fluctuation Composite Score*; Mini-SEA: *Mini-Social Cognition & Emotional Assessment*; mMMSE: *modified Mini-Mental State Exam*; M-UPDRS: *Modified Unified Parkinson's Disease Rating Scale*; NA: *Neuropsychological assessment*; NART: *National Adult Reading Test*; NPI: *Neuropsychiatric Inventory*; PC: *Pentagon copy*; PET: *Positron Emission Tomography*; PF: *phonological fluency*; PiB-PET: *Pittsburgh Compound B, Positron Emission Tomography*; PIQ: *Performance IQ*; RAVLT: *Rey Auditory Verbal Learning Test*; RBD: *REM sleep behaviour disorder*; RCFT: *Rey Complex Figure Test*; RCPM: *Raven's Coloured Progressive Matrices*; RDT: *Rosen drawing test*; RME: *Reading the Mind in the Eyes*; RTME: *Reading the mind in the eyes*; SF: *semantic fluency*; SG: *symbol gesture*; SPECT: *Single photon emission computed tomography*; SRT: *Selective reminding test*; SS-IQCODE: *Shortened Spanish-Informant Questionnaire on Cognitive Decline in the elderly*; ST: *Stroop Test*; SVLT: *Seoul Verbal Learning Test*; TIV: *Total intracranial volume*; UPDRS: *Unified Parkinson's Disease Rating Scale*; UPDRS-III: *Unified Parkinson's Disease Rating Scale Part III*; VBM: *Voxel-based morphometry*; VF: *Verbal fluency*; VH: *Visual hallucinations*; VIG: *Tasks and digit vigilance*; VIQ: *Verbal IQ*; VOSP: *Visual Object and Space Perception battery*; VOT: *Visual organization test*; WAIS-R: *Wechsler Adult Intelligence Scale, revised*; WASI: *Wechsler Abbreviated Scale of Intelligence*; WCST: *Wisconsin Card Sorting Test*; WISC-R BD: *Wechsler Intelligence Test for Children-Revised, block design subtest*; WMS: *Wechsler Memory Scale*; WMS-R: *Wechsler Memory Scale-Revised*;

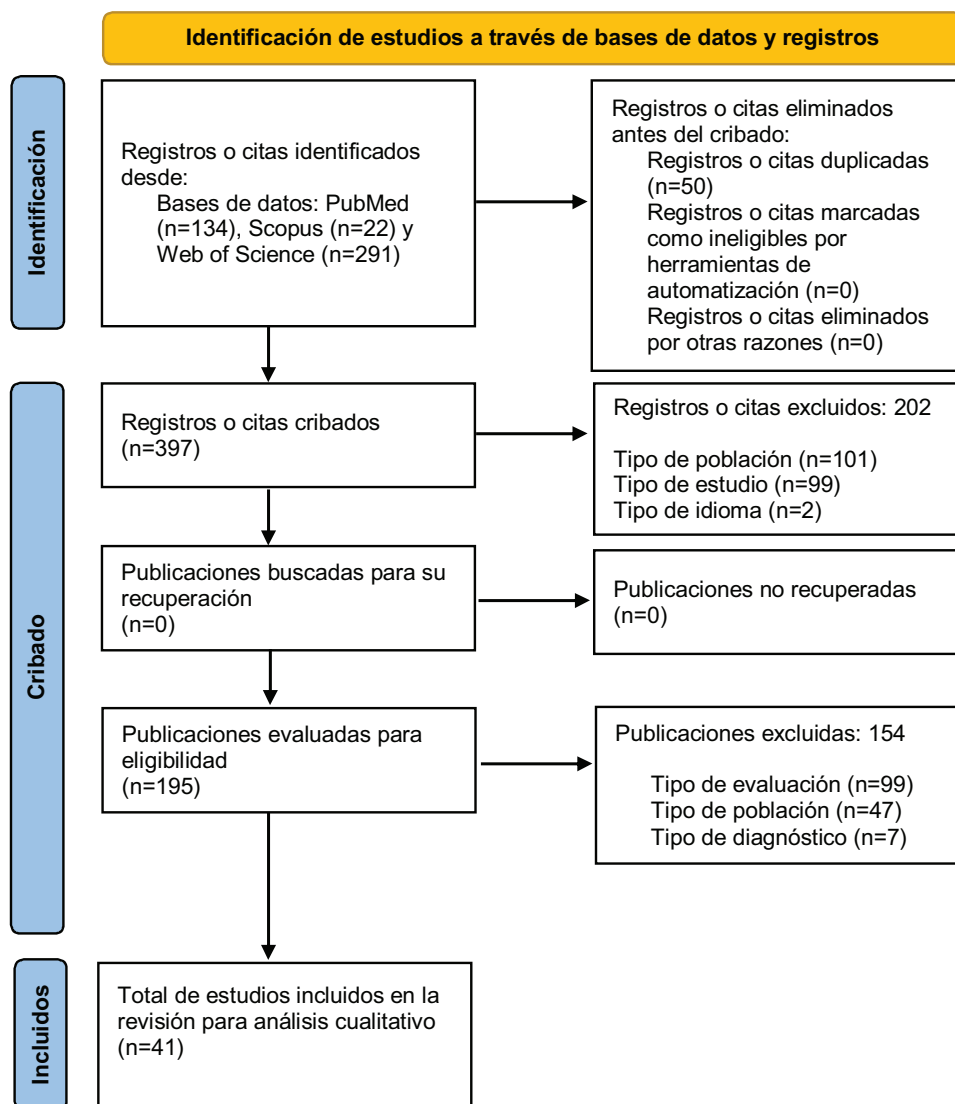


Figura 1 Diagrama de flujo PRISMA.

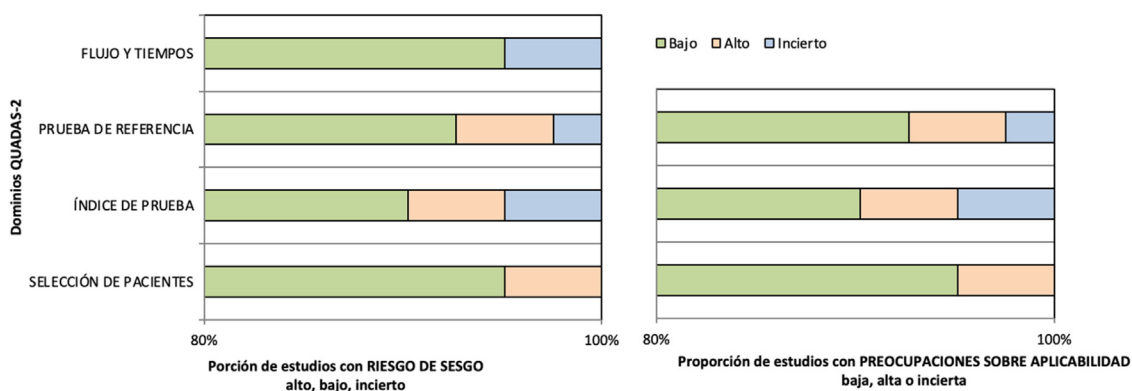


Figura 2 Análisis del riesgo de sesgo y de la calidad metodológica.

pueden favorecer el diagnóstico diferencial. Líneas de investigación⁸⁴⁻⁸⁷ reportan diferencias en el progreso del deterioro cognitivo global en la EA y la DPCL. En ellos se sugiere que en la DPCL el deterioro cognitivo es acelerado

en comparación con la EA. De hecho, Giil y Aarstand⁸⁸ destacan que en un seguimiento de 5 años la DPCL evoluciona a deterioro cognitivo avanzado. Por otra parte, destacan que en la EA la principal característica es la heterogeneidad de

dominios cognitivos afectados. Respecto a los cambios anatómofuncionales, las áreas frontales, parietales, temporales, hipocampales y precuneus muestran patrones de atrofia específicos que permitirían diferenciar ambos cuadros.

Memoria episódica

Nuestros hallazgos relativos a memoria episódica sugieren que esta se afecta en ambos grupos. No obstante, la severidad del declive es mayor en la EA, lo cual está en línea con investigaciones previas^{13,89}. En contraste, Calderon et al.²⁰ reportan que el déficit en memoria episódica no presenta diferencias en ambos cuadros; de hecho, sugieren mayor compromiso en memoria de trabajo en la DPCL. Asimismo, la capacidad para consolidar información presenta diferencias significativas, destacando la EA por el déficit severo principalmente en memoria diferida y verbal⁴⁵.

Por otra parte, un estudio reciente⁹⁰ destaca que el estadio predominante sería clave para diferenciar entre pacientes que progresan a EA y a DPCL. Los resultados sugieren que los sujetos en etapa de deterioro cognitivo leve que manifiestan sutiles déficits en memoria evolucionan a DPCL; en contraste, la progresión a EA estaría determinada por compromiso severo de memoria. Estudios previos^{91–93} destacan que este desempeño también se manifiesta en casos de deterioro cognitivo subjetivo. Asimismo, Lemstra et al.⁹⁴ destacan la importancia de los casos de DPCL que concommitan con EA, ya que en estos sujetos el declive de memoria, incluso en etapas iniciales, tiende a ser severo. No obstante, la literatura reporta resultados contradictorios, ya que otros estudios previos sugieren que en pacientes con EA + DPCL el rendimiento en memoria es mejor que en EA pura^{19,95}, mientras que Azar et al.³⁰ destacan que no existirían diferencias en deterioro de memoria en pacientes con EA que concommita con DPCL. Dichas discrepancias pueden deberse a las diferencias en el número de participantes incluidos. Por otra parte, cabe destacar que en EA y EA + DPCL se evidencia superposición de síntomas tanto cognitivos como de áreas cerebrales afectadas, lo cual conduce a un diagnóstico diferencial relativamente impreciso^{77,96}.

Atención y función ejecutiva

Los declives en atención y funcionamiento ejecutivo destacan como marcadores cognitivos para el diagnóstico diferencial entre EA y DPCL. En línea con nuestros hallazgos, Xu et al.⁹⁷ reportan que el declive en ambos dominios es severo en la DPCL comparado con la EA. Por otra parte, diversos autores^{98–100} sugieren que la atención selectiva sería el marcador cognitivo diferencial en etapas iniciales. Si bien el déficit atencional en la EA se experimenta precozmente, estos son más evidentes en etapas moderadas y severas⁷¹. No obstante, existen discrepancias con otros estudios^{101–103}, los cuales sugieren que la atención dividida sería clave para diferenciar estos cuadros, ya que en la DPCL el declive es severo.

En cuanto al funcionamiento ejecutivo, se postulan subdominios específicos para el diagnóstico diferencial. Por ejemplo, la evidencia destaca que el control inhibitorio^{97,104,105} y la flexibilidad cognitiva^{50,106–109} se ven

afectados en la DPCL. En contraste, Bailon et al.¹¹⁰ y Bussè et al.¹⁰³ sugieren que la flexibilidad cognitiva no experimenta declives significativos en la DPCL. Asimismo, el rendimiento en tareas de pensamiento abstracto y habilidades conceptuales también muestra discrepancias. Algunos autores enfatizan que no existe afectación^{105,108}, mientras que Perri et al.¹¹¹ reportan un severo compromiso en pacientes con DPCL en comparación con la EA.

Habilidades visuocognitivas

El déficit visuocognitivo y visuoespacial destacan en la EA y la DPCL. Ferman et al.¹⁰⁷ señalan que los declives visuocognitivos permiten diferenciar de manera correcta no solo la DPCL de la EA, sino que también de personas mayores sanas (sensibilidad del 80%, especificidad del 90%). En línea, otros estudios^{112–114} indican que en la DPCL las habilidades visuocognitivas están severamente comprometidas, mientras que en la EA destaca el declive severo en memoria episódica, lo cual favorece el diagnóstico diferencial. Adicionalmente, dichos estudios señalan que las etapas iniciales son esenciales para identificar el déficit, ya que la sintomatología motora de la DPCL en etapas avanzadas contribuye a errores diagnósticos.

Por su parte, las habilidades visuoespaciales también se postulan como claves en el diagnóstico diferencial. Clásicamente, en la DPCL se ha asociado como diferenciador el severo déficit visuoespacial^{66,77,95,98}; sin embargo, se reportan hallazgos interesantes en la EA. Se postula que los declives en estas habilidades serían las primeras manifestaciones cognitivas en la EA, siendo su etapa inicial fundamental para distinguirla de la DPCL^{115–118}.

Adicionalmente, las habilidades visuoperceptivas han sido asociadas a estos cuadros, destacando por su alta complejidad entre los distintos tipos de habilidades visuocognitivas. Se ha reportado que estas se deterioran significativamente en la DPCL, permitiendo en etapas tempranas diferenciarla de la EA^{22,54,62,76,119,120}. No obstante, existen discrepancias, ya que estos déficits se han identificado igualmente en la EA preclínica y en la EA leve^{121,122}.

Fluidez verbal semántica y fonológica

Diversos estudios^{62,105,106,123} reportan que sujetos con DPCL experimentan severos declives en fluidez semántica y fonológica, destacando además el compromiso en denominación. Ralph et al.²² concuerdan con este postulado, pero destacan que la EA típica evidencia mejor rendimiento fonológico. Otras investigaciones^{124–126} destacan que el declive en fluidez verbal semántica en la EA se debe a la pérdida del conocimiento semántico. Asimismo, los sujetos con DPCL manifiestan igualmente sintomatología lingüística, pero se diferencian de la EA por presentar preservación de habilidades léxicas y semánticas¹²⁷. Adicionalmente, cabe destacar que las tareas de fluidez verbal que involucran verbos también se postulan como marcadores cognitivo-lingüísticos. De hecho, Delbeuck et al.¹²⁸ evidenciaron que pacientes con DPCL logran producir mayor cantidad de verbos en comparación con la EA.

Herramientas de evaluación neuropsicológica

Los estudios analizados en esta revisión reportan el uso frecuente de MMSE y MoCA test para evaluación del desempeño cognitivo. El MMSE es un cribado cognitivo rápido y simple, pero no permite evaluar de manera exhaustiva los diferentes dominios cognitivos. Sin embargo, en la práctica clínica se potencia su uso, ya que permite establecer la progresión del declive cognitivo y diferenciar la EA de la DPCL. De hecho, en la DPCL se evidencian significativas disminuciones en puntajes en seguimiento anual comparados con la EA^{84,88,129}. En línea, estudios longitudinales^{80,130,131} destacan el rápido deterioro evidenciado en la DPCL por medio de este cribado. Si bien se recomienda que el MMSE es una herramienta más útil que MoCA para la identificación de deterioro cognitivo en la DPCL¹³², no se recomienda su uso con fines de pronóstico en cuanto al diagnóstico y el declive cognitivo en estudios longitudinales¹³³. Usar el MMSE para monitorizar el curso de la enfermedad tiene utilidad solo en estadios avanzados de la DPCL (GDS > 4), ya que en etapas tempranas es normal con frecuencia, y en caso de verse alterado, lo hace cuando hay un perfil amnésico que indica copatología EA. Adicionalmente se reporta variación en las puntuaciones obtenidas en el MMSE, las cuales difieren significativamente en la DPCL (menores puntuaciones en MoCA test y mayores en MMSE)¹³⁴.

En nuestros hallazgos el FCSRT no evidencia una alta frecuencia de uso, pese a que ha mostrado eficacia en identificar a sujetos con EA¹³⁵. De hecho, Bussè et al.¹³⁶ estudiaron su efectividad para distinguir la DPCL de la EA, destacando que si bien los sujetos con DPCL presentan mejor rendimiento general, las puntuaciones en memoria total y recuerdo libre retardado serían claves para diferenciarlos de la EA.

Por otra parte, la evaluación lingüística se basa principalmente en pruebas como el BNT, FAS, fluidez verbal semántica y los subdominios del CAMCOG. Si bien estas herramientas otorgan una visión generalizada del desempeño lingüístico, no evalúan de manera detallada sus subdominios. Así, el *Mini-Linguistic State Examination* (MLSE)¹³⁷, recientemente validado en hispanohablantes¹³⁸ para clasificar la afasia progresiva primaria, podría ser una herramienta de utilidad para caracterizar de mejor manera los declives lingüísticos en la EA y la DPCL en base a fonología, semántica y sintaxis (incluso memoria de trabajo). No obstante, la evaluación lingüística debería considerar en forma complementaria el análisis del lenguaje espontáneo, ya que se propone como clave para diferenciar estos cuadros¹³⁹.

Técnicas de neuroimagen y patrón de atrofia

La resonancia estructural es comúnmente utilizada en el diagnóstico de EA y DPCL, permitiendo identificar daño estructural y pérdida de sustancia gris. Investigaciones previas^{140–142} confirman nuestros hallazgos, destacando que el patrón de atrofia en la DPCL se superpone con la EA. Sin embargo, este es menos difuso en la DPCL, impresionando con moderada preservación temporal medial. En concordancia, diversos estudios^{143–145} reportan que la EA no solo presenta atrofia temporal, sino también en cingulado,

regiones parahipocámpales y precuneus. Asimismo, señalan que en la DPCL el adelgazamiento cortical afecta regiones temporooccipitales superiores, orbitofrontales laterales y corteza cingulada posterior y medial^{143–145}.

Por otra parte, estudios con resonancia funcional (fMRI, en inglés) muestran mayor conectividad a nivel de corteza parietal inferior y putamen en la DPCL, mientras que en la EA destacan las áreas frontoparietales, la corteza prefrontal medial, la corteza visual primaria y el hipocampo izquierdo^{146,147}. En contraste, Schumacher et al.⁴⁷ sugieren cautela en la interpretación de la fMRI, puesto que el incremento de conectividad frontotemporal en la DPCL se superpone con lo reportado en la EA.

El creciente interés por establecer un diagnóstico diferencial certero entre la EA y la DPCL ha promovido el uso de la PET. Esta técnica ha mostrado utilidad para identificar la EA y distinguirla de la DPCL, siendo el hipocampo la región de interés. Mediante PET-TAU es posible identificar la presencia de TAU con mayor concentración hipocámpal en la EA y moderada en la DPCL^{148–150}. Asimismo, el uso de PET-FDG sugiere que en la DPCL el hipometabolismo es en el área occipital, preservando el cíngulo posterior, mientras que en la EA el hipometabolismo consideraría áreas temporooccipitales⁵. Finalmente, Marquié et al.¹⁵¹ sugieren que el uso del radiotrazador ¹⁸F-AV-1451 en PET-TAU sería un potencial biomarcador para el diagnóstico diferencial, ya que presenta alta afinidad a la patología neurofibrilar de TAU en la EA.

Limitaciones de la revisión

Nuestro estudio presenta cuatro importantes limitaciones a destacar. En primer lugar, la presente revisión no cuenta con un metaanálisis que contribuya de mejor manera a la interpretación de los hallazgos neuropsicológicos y neurales en la EA y la DPCL. En segundo lugar, el número de bases de datos incluidas fue reducido, contando solo con 3 (PubMed, Scopus y Web of Science). Por tanto, futuras investigaciones deberían ampliar el número de bases de datos para obtener una visión global acerca del diagnóstico diferencial en estos cuadros. En tercer lugar, nuestra estrategia de búsqueda fue limitada, enfocándose solo en estudios observacionales de pruebas diagnósticas, descartando así otros diseños de estudio e incluso el diagnóstico neuropatológico. Asimismo, dado nuestro rango de años de estudios incluidos, consideramos necesario tener presente las actualizaciones de los criterios diagnósticos en futuras investigaciones sobre esta temática. Finalmente, cabe destacar que no fue considerada la inclusión de perfiles atípicos de la EA como la afasia progresiva primaria y la atrofia cortical posterior, ya que diversas investigaciones sugieren sintomatología común con la DPCL^{152–155}.

Aportes clínicos

De nuestro conocimiento, esta es la primera revisión sistemática que comprende el diagnóstico diferencial entre la EA y la DPCL considerando tanto el perfil neuropsicológico como el perfil del correlato anatomofuncional. Estos hallazgos no solo son de utilidad para la práctica investigativa, ya que

contribuyen de manera directa a mejorar la pesquisa y el diagnóstico diferencial certero en etapas iniciales de ambos cuadros.

Futuras líneas de investigación

Futuras investigaciones deberían considerar el estudio del procesamiento semántico y fonológico de manera exhaustiva mediante fMRI, caracterizando en forma complementaria el patrón de conectividad de las áreas cerebrales responsables del procesamiento lingüístico en la EA y la DPCL. Finalmente, cabe destacar que el desafío futuro es promover estudios donde el diagnóstico clínico no se limite exclusivamente a la sintomatología neuropsicológica y el patrón de atrofia, sino también a la diferenciación en conjunto con la sintomatología neuropsiquiátrica de ambos cuadros. Respecto a las características de interacción psicoemocional y cognición social, es necesario profundizar en habilidades que conciernen la teoría de la mente, pues pocas investigaciones han examinado la relación de estos procesos y los síntomas neuropsiquiátricos en etapas tempranas del desarrollo de cuadros de demencia^{156,157}.

Conclusión

La presente revisión identificó las principales similitudes y diferencias tanto neuropsicológicas como de atrofia cortical en pacientes con EA y DPCL. Si bien se proponen como marcadores cognitivos de importancia los dominios de memoria, atención, función ejecutiva, habilidades visuoespaciales/visuoconstructivas y fluidez verbal semántica y fonológica, el nivel de severidad en etapas tempranas sería clave para el diagnóstico diferencial de estos cuadros. Por su parte, el patrón de atrofia fronto-parieto-temporal hipocámpal y de precuneus tiende a sobreponerse en ambos en la EA y la DPCL. En este sentido, la identificación de alteraciones funcionales mediante resonancia magnética funcional jugaría un rol de importancia no solo en etapas iniciales, sino también en estadios preclínicos de ambos cuadros neurodegenerativos.

Finalmente, cabe mencionar que el lenguaje se destaca una vez más como un indicador adicional que puede favorecer el diagnóstico diferencial en la EA. No obstante, resulta necesario promover la evaluación del lenguaje espontáneo como recurso complementario para diferenciar de manera temprana y certera entre casos de EA y de DPCL.

Financiación

La presente investigación no ha recibido ninguna beca específica de agencias de los sectores público, comercial o sin ánimo de lucro.

Conflicto de intereses

Ninguno.

Agradecimientos

David Toloza-Ramirez agradece a ANID-Subdirección de Capital Humano/Doctorado Nacional/2021-21212181, y Teresa Julio-Ramos a ANID-Subdirección de Capital Humano/Doctorado Nacional/2023-21230591. Asimismo, los autores agradecen a Daniela Aguirre, adscrita al programa de Magíster en Neurociencias de la Universidad Autónoma de Chile, Sede Temuco, por su apoyo en la construcción teórica preliminar de este estudio.

Anexo. Material adicional

Se puede consultar material adicional a este artículo en su versión electrónica disponible en [doi:10.1016/j.nrl.2023.03.006](https://doi.org/10.1016/j.nrl.2023.03.006).

Bibliografía

El asterisco (*) señala las referencias que fueron revisadas e incluidas en los análisis.

1. Chin KS, Teodorczuk A, Watson R. Dementia with Lewy bodies: Challenges in the diagnosis and management. *Aust N Z J Psychiatry*. 2019;53:291–303, <http://dx.doi.org/10.1177/0004867419835029>.
2. Leng F, Edison P. Neuroinflammation and microglial activation in Alzheimer disease: Where do we go from here? *Nat Rev Neurol*. 2021;17:157–72, <http://dx.doi.org/10.1038/s41582-020-00435-y>.
3. Orad RI, Shiner T. Differentiating dementia with Lewy bodies from Alzheimer's disease and Parkinson's disease dementia: An update on imaging modalities. *J Neurol*. 2022;269:639–53, <http://dx.doi.org/10.1007/s00415-021-10402-2>.
4. Sperling RA, Aisen PS, Beckett LA, Bennett DA, Craft S, Fagan AM, et al. Toward defining the preclinical stages of Alzheimer's disease: Recommendations from the National Institute on Aging-Alzheimer's Association workgroups on diagnostic guidelines for Alzheimer's disease. *Alzheimers Dement*. 2011;7:280–92, <http://dx.doi.org/10.1016/j.jalz.2011.03.003>.
5. Burkett BJ, Babcock JC, Lowe VJ, Graff-Radford J, Subramaniam RM, Johnson DR. PET Imaging of Dementia. *Clin Nucl Med*. 2022;47:763–73, <http://dx.doi.org/10.1097/rlu.0000000000004251>.
6. Serrano-Pozo A, Frosch MP, Masliah E, Hyman BT. Neuropathological alterations in Alzheimer disease. *Cold Spring Harb Perspect Med*. 2011;1:a006189, <http://dx.doi.org/10.1101/cshperspect.a006189>.
7. Kreisl WC, Lyoo CH, Liow J-S, Snow J, Page E, Jenko KJ, et al. Distinct patterns of increased translocator protein in posterior cortical atrophy and amnesic Alzheimer's disease. *Neurobiol Aging*. 2017;51:132–40, <http://dx.doi.org/10.1016/j.neurobiolaging.2016.12.006>.
8. Hansson O, Lehmann S, Otto M, Zetterberg H, Lewczuk P. Advantages and disadvantages of the use of the CSF Amyloid β (A β) 42/40 ratio in the diagnosis of Alzheimer's disease. *Alzheimer's Res Ther*. 2019;11:34, <http://dx.doi.org/10.1186/s13195-019-0485-0>.
9. Jellinger KA, Korczyn AD. Are dementia with Lewy bodies and Parkinson's disease dementia the same disease? *BMC Med*. 2018;16:34, <http://dx.doi.org/10.1186/s12916-018-1016-8>.
10. Verny M, Duyckaerts C. Cognitive deficit, and neuropathological correlates, in the oldest-old. *Rev Neurol*. 2020;176:670–6, <http://dx.doi.org/10.1016/j.neurol.2020.01.355>.

11. Kindell J, Keady J, Sage K, Wilkinson R. Everyday conversation in dementia: A review of the literature to inform research and practice. *Int J Lang Amp Commun Disord*. 2017;52:392–406, <http://dx.doi.org/10.1111/1460-6984.12298>.
12. Toloza-Ramírez D, Méndez-Orellana C, Martella D. Diagnóstico neuropsicológico diferencial en enfermedad de Alzheimer y demencia frontotemporal: una revisión sistemática cualitativa. *Neurol Perspect*. 2021;1:82–97, <http://dx.doi.org/10.1016/j.neurop.2021.03.004>.
13. McKeith IG, Boeve BF, Dickson DW, Halliday G, Taylor J-P, Weintraub D, et al. Diagnosis and management of dementia with Lewy bodies: Fourth consensus report of the DLB Consortium. *Neurology*. 2017;89:88–100, <http://dx.doi.org/10.1212/WNL.0000000000004058>.
14. Hogan DB, Fiest KM, Roberts JI, Maxwell CJ, Dykeman J, Pringsheim T, et al. The prevalence and incidence of dementia with Lewy bodies: A systematic review. *Can J Neurological Sci*. 2016;43(Suppl 1):S83–95, <http://dx.doi.org/10.1017/cjn.2016.2>.
15. Kosaka K. Latest concept of Lewy body disease. *Psychiat Clin Neuros*. 2014;68:391–4, <http://dx.doi.org/10.1111/pcn.12179>.
16. Spillantini MG, Schmidt ML, Lee VM-Y, Trojanowski JQ, Jakes R, Goedert M. α -Synuclein in Lewy bodies. *Nature*. 1997;388:839–40, <http://dx.doi.org/10.1038/42166>.
17. Magdalino NK, Golden HL, Nicholas JM, Witoonpanich P, Mummery CJ, Morris HR, et al. Verbal adynamia in parkinsonian syndromes: Behavioral correlates and neuroanatomical substrate. *Neurocase*. 2018;24:204–12, <http://dx.doi.org/10.1080/13554794.2018.1527368>.
18. Metzler-Baddeley C. A review of cognitive impairments in dementia with Lewy bodies relative to Alzheimer's disease and Parkinson's disease with dementia. *Cortex*. 2007;43:583–600, [http://dx.doi.org/10.1016/S0010-9452\(08\)70489-1](http://dx.doi.org/10.1016/S0010-9452(08)70489-1).
19. Yoshizawa H, Vonsattel JPG, Honig LS. Early neuropsychological discriminants for Lewy body disease: An autopsy series. *J Neurology Neurosurg Psychiatry*. 2013;84:1326, <http://dx.doi.org/10.1136/jnnp-2012-304381>.
20. Calderon J, Perry RJ, Erzinclioglu SW, Berrios GE, Dening TR, Hodges JR. Perception, attention, and working memory are disproportionately impaired in dementia with Lewy bodies compared with Alzheimer's disease. *J Neurology Neurosurg Psychiatry*. 2001;70:157, <http://dx.doi.org/10.1136/jnnp.70.2.157>.
21. Collerton D, Burn D, McKeith I, O'Brien J. Systematic review and meta-analysis show that dementia with Lewy bodies is a visual-perceptual and attentional-executive dementia. *Dement Geriatr Cogn*. 2003;16:229–37, <http://dx.doi.org/10.1159/000072807>.
22. Ralph MAL, Powell J, Howard D, Whitworth AB, Garrard P, Hodges JR. Semantic memory is impaired in both dementia with Lewy bodies and dementia of Alzheimer's type: A comparative neuropsychological study and literature review. *J Neurology Neurosurg Psychiatry*. 2001;70:149, <http://dx.doi.org/10.1136/jnnp.70.2.149>.
23. Ala TA, Yang KH, Sung JH, Frey WH. Hallucinations and signs of Parkinsonism help distinguish patients with dementia and cortical Lewy bodies from patients with Alzheimer's disease at presentation: A clinicopathological study. *J Neurology Neurosurg Psychiatry*. 1997;62:16, <http://dx.doi.org/10.1136/jnnp.62.1.16>.
24. Merdes AR, Hansen LA, Jeste DV, Galasko D, Hofstetter CR, Ho GJ, et al. Influence of Alzheimer pathology on clinical diagnostic accuracy in dementia with Lewy bodies. *Neurology*. 2003;60:1586–90, <http://dx.doi.org/10.1212/01.wnl.0000065889.42856.f2>.
25. Lopez OL, Hamilton RL, Becker JT, Wisniewski S, Kaufer DI, DeKosky ST. Severity of cognitive impairment and the clinical diagnosis of AD with Lewy bodies. *Neurology*. 2000;54:1780–7, <http://dx.doi.org/10.1212/WNL.54.9.1780>.
26. Hohl U, Tiraboschi P, Hansen LA, Thal LJ, Corey-Bloom J. Diagnostic accuracy of dementia with Lewy bodies. *Arch Neurol*. 2000;57:347, <http://dx.doi.org/10.1001/archneur.57.3.347>.
27. Irwin DJ, Hurtig HI. The contribution of Tau, amyloid-beta and alpha-synuclein pathology to dementia in Lewy body disorders. *J Alzheimer's Dis Park*. 2018;8:1–8, <http://dx.doi.org/10.4172/2161-0460.1000444>.
28. Oda H, Yamamoto Y, Maeda K. Neuropsychological profile of dementia with Lewy bodies. *Psychogeriatrics*. 2009;9:85–90, <http://dx.doi.org/10.1111/j.1479-8301.2009.00283.x>.
29. Ardle RM, Galna B, Donaghy P, Thomas A, Rochester L. Do Alzheimer's and Lewy body disease have discrete pathological signatures of gait? *Alzheimers Dement*. 2019;15:1367–77, <http://dx.doi.org/10.1016/j.jalz.2019.06.4953>.
- *30. Azar M, Chapman S, Gu Y, Leverenz JB, Stern Y, Cosentino S. Cognitive tests aid in clinical differentiation of Alzheimer's disease versus Alzheimer's disease with Lewy body disease: Evidence from a pathological study. *Alzheimers Dement*. 2020;16:1173–81, <http://dx.doi.org/10.1002/alz.12120>.
31. O'Brien JT, Firbank MJ, Davison C, Barnett N, Bamford C, Donaldson C, et al. 18F-FDG PET and perfusion SPECT in the diagnosis of Alzheimer and Lewy body dementias. *J Nucl Med*. 2014;55:1959–65, <http://dx.doi.org/10.2967/jnumed.114.143347>.
- *32. Kenny ER, Blamire AM, Firbank MJ, O'Brien JT. Functional connectivity in cortical regions in dementia with Lewy bodies and Alzheimer's disease. *Brain*. 2012;135:569–81, <http://dx.doi.org/10.1093/brain/awr327>.
33. Noe E, Marder K, Bell KL, Jacobs DM, Manly JJ, Stern Y. Comparison of dementia with Lewy bodies to Alzheimer's disease and Parkinson's disease with dementia. *Mov Disord*. 2004;19:60–7, <http://dx.doi.org/10.1002/mds.10633>.
34. Aarsland D, Ballard C, Larsen JP, McKeith I. A comparative study of psychiatric symptoms in dementia with Lewy bodies and Parkinson's disease with and without dementia. *Int J Geriatr Psychiatry*. 2001;16:528–36, <http://dx.doi.org/10.1002/gps.389>.
35. Chiu P-Y, Tsai C-T, Chen P-K, Chen W-J, Lai T-J. Neuropsychiatric symptoms in Parkinson's disease dementia are more similar to Alzheimer's disease than dementia with Lewy bodies: A case-control study. *Plos One*. 2016;11:e0153989, <http://dx.doi.org/10.1371/journal.pone.0153989>.
36. Bougea A, Stefanis L, Paraskevas GP, Emmanouilidou E, Efthymiopoulou E, Vekrelis K, et al. Neuropsychiatric symptoms and α -Synuclein profile of patients with Parkinson's disease dementia, dementia with Lewy bodies and Alzheimer's disease. *J Neurol*. 2018;265:2295–301, <http://dx.doi.org/10.1007/s00415-018-8992-7>.
37. Graff-Radford J, Yong KXX, Apostolova LG, Bowman FH, Carrillo M, Dickerson BC, et al. New insights into atypical Alzheimer's disease in the era of biomarkers. *Lancet Neurol*. 2021;20:222–34, [http://dx.doi.org/10.1016/S1474-4422\(20\)30440-3](http://dx.doi.org/10.1016/S1474-4422(20)30440-3).
38. Scarmeas N, Brandt J, Blacker D, Albert M, Hadjigeorgiou G, Dubois B, et al. Disruptive behavior as a predictor in Alzheimer disease. *Arch Neurol*. 2007;64:1755–61, <http://dx.doi.org/10.1001/archneur.64.12.1755>.
39. Scarmeas N, Brandt J, Albert M, Hadjigeorgiou G, Papadimitriou A, Dubois B, et al. Delusions and hallucinations are associated with worse outcome in Alzheimer disease. *Arch Neurol*. 2005;62:1601–8, <http://dx.doi.org/10.1001/archneur.62.10.1601>.
40. Devanand DP, Lee S, Huey ED, Goldberg TE. Associations between neuropsychiatric symptoms and neuropathological diagnoses of Alzheimer disease and related dementias.

- tias. *JAMA Psychiat*. 2022;79:359–67, <http://dx.doi.org/10.1001/jamapsychiatry.2021.4363>.
41. De Oliveira FF, Miraldo MC, de Castro-Neto EF, de Almeida SS, Matas SLA, Bertolucci PHF, et al. Associations of neuropsychiatric features with cerebrospinal fluid biomarkers of amyloidogenesis and neurodegeneration in dementia with Lewy bodies compared with Alzheimer's disease and cognitively healthy people. *J Alzheimer's Dis*. 2021;81:1295–309, <http://dx.doi.org/10.3233/jad-210272>.
42. Page MJ, McKenzie JE, Bossuyt PM, Boutron I, Hoffmann TC, Mulrow CD, et al. The PRISMA 2020 statement: An updated guideline for reporting systematic reviews. *BMJ*. 2021;372:n71, <http://dx.doi.org/10.1136/bmj.n71>.
43. Ouzzani M, Hammady H, Fedorowicz Z, Elmagarmid A. Rayyan—a web and mobile app for systematic reviews. *Syst Rev*. 2016;5:210, <http://dx.doi.org/10.1186/s13643-016-0384-4>.
44. Whiting PF, Rutjes AWS, Westwood ME, Mallett S, Deeks JJ, Reitsma JB, et al. QUADAS-2: A revised tool for the quality assessment of diagnostic accuracy studies. *Ann Intern Med*. 2011;155:529, <http://dx.doi.org/10.7326/0003-4819-155-8-201110180-00009>.
- *45. Buciu M, Whitwell JL, Kasanuki K, Graff-Radford J, Machulda MM, Duffy JR, et al. Lewy body disease is a contributor to logopenic progressive aphasia phenotype. *Ann Neurol*. 2021;89:520–33, <http://dx.doi.org/10.1002/ana.25979>.
- *46. Tak K, Lee S, Choi E, Suh SW, Oh DJ, Moon W, et al. Magnetic resonance imaging texture of medial pulvinar in dementia with Lewy bodies. *Dement Geriatr Cogn*. 2020;49:8–15, <http://dx.doi.org/10.1159/000506798>.
- *47. Schumacher J, Peraza LR, Firbank M, Thomas AJ, Kaiser M, Gallagher P, et al. Functional connectivity in dementia with Lewy bodies: A within- and between-network analysis. *Hum Brain Mapp*. 2018;39:1118–29, <http://dx.doi.org/10.1002/hbm.23901>.
- *48. Donaghy PC, Firbank MJ, Thomas AJ, Lloyd J, Petrides G, Barnett N, et al. Clinical and imaging correlates of amyloid deposition in dementia with Lewy bodies. *Mov Disord*. 2018;33:1130–8, <http://dx.doi.org/10.1002/mds.27403>.
- *49. Elder GJ, Mactier K, Colloby SJ, Watson R, Blamire AM, O'Brien JT, et al. The influence of hippocampal atrophy on the cognitive phenotype of dementia with Lewy bodies. *Int J Geriatr Psychiatry*. 2017;32:1182–9, <http://dx.doi.org/10.1002/gps.4719>.
- *50. Kemp J, Philippi N, Philipps C, Demuyneck C, Albasser T, Martin-Hunyadi C, et al. Cognitive profile in prodromal dementia with Lewy bodies. *Alzheimer's Res Ther*. 2017;9:19, <http://dx.doi.org/10.1186/s13195-017-0242-1>.
- *51. Peraza LR, Colloby SJ, Deboys L, O'Brien JT, Kaiser M, Taylor J-P. Regional functional synchronizations in dementia with Lewy bodies and Alzheimer's disease. *Int Psychogeriatr*. 2016;28:1143–51, <http://dx.doi.org/10.1017/s1041610216000429>.
- *52. Kobeleva X, Firbank M, Peraza L, Gallagher P, Thomas A, Burn DJ, et al. Divergent functional connectivity during attentional processing in Lewy body dementia and Alzheimer's disease. *Cortex*. 2017;92:8–18, <http://dx.doi.org/10.1016/j.cortex.2017.02.016>.
- *53. Schumacher J, Cromarty R, Gallagher P, Firbank MJ, Thomas AJ, Kaiser M, et al. Structural correlates of attention dysfunction in Lewy body dementia and Alzheimer's disease: An ex-Gaussian analysis. *J Neurol*. 2019;266:1716–26, <http://dx.doi.org/10.1007/s00415-019-09323-y>.
- *54. Heitz C, Noblet V, Philipps C, Cretin B, Vogt N, Philippi N, et al. Cognitive and affective theory of mind in dementia with Lewy bodies and Alzheimer's disease. *Alzheimer's Res Ther*. 2016;8:10, <http://dx.doi.org/10.1186/s13195-016-0179-9>.
- *55. Chabran E, Noblet V, de Sousa PL, Demuyneck C, Philippi N, Mutter C, et al. Changes in gray matter volume and functional connectivity in dementia with Lewy bodies compared to Alzheimer's disease and normal aging: implications for fluctuations. *Alzheimer's Res Ther*. 2020;12:9, <http://dx.doi.org/10.1186/s13195-019-0575-z>.
- *56. Yamamoto E, Mourany L, Collieran R, Whitman C, Touse B. Utility of Montreal Cognitive Assessment in differentiating dementia with Lewy bodies from Alzheimer's dementia. *Am J Alzheimer's Dis Other Dement*. 2017;32:468–71, <http://dx.doi.org/10.1177/1533317517725811>.
- *57. Firbank M, Kobeleva X, Cherry G, Killen A, Gallagher P, Burn DJ, et al. Neural correlates of attention-executive dysfunction in Lewy body dementia and Alzheimer's disease. *Hum Brain Mapp*. 2016;37:1254–70, <http://dx.doi.org/10.1002/hbm.23100>.
- *58. Peraza LR, Taylor J-P, Kaiser M. Divergent brain functional network alterations in dementia with Lewy bodies and Alzheimer's disease. *Neurobiol Aging*. 2015;36:2458–67, <http://dx.doi.org/10.1016/j.neurobiolaging.2015.05.015>.
- *59. Brenowitz WD, Hubbard RA, Keene CD, Hawes SE, Longstreth WT, Woltjer RL, et al. Mixed neuropathologies and associations with domain-specific cognitive decline. *Neurology*. 2017;89:1773–81, <http://dx.doi.org/10.1212/wnl.0000000000004567>.
- *60. Pizzi SD, Franciotti R, Taylor J-P, Thomas A, Tartaro A, Onofri M, et al. Thalamic involvement in fluctuating cognition in dementia with Lewy bodies: Magnetic resonance evidences. *Cereb Cortex*. 2015;25:3682–9, <http://dx.doi.org/10.1093/cercor/bhu220>.
- *61. Jiménez-Huete A, Riva E, Toledo R, Campo P, Esteban J, Barrio AD, et al. Differential diagnosis of degenerative dementias using basic neuropsychological tests. *Am J Alzheimer's Dis Other Dement*. 2014;29:723–31, <http://dx.doi.org/10.1177/1533317514534954>.
- *62. Nervi A, Reitz C, Tang M-X, Santana V, Piriz A, Reyes-Dumeyer D, et al. Comparison of clinical manifestations in Alzheimer disease and dementia with Lewy bodies. *Arch Neurol*. 2008;65:1634–9, <http://dx.doi.org/10.1001/archneur.65.12.1634>.
- *63. Bradshaw J, Saling M, Hopwood M, Anderson V, Brodtmann A. Fluctuating cognition in dementia with Lewy bodies and Alzheimer's disease is qualitatively distinct. *J Neurology Neurosurg Psychiatry*. 2004;75:382, <http://dx.doi.org/10.1136/jnnp.2002.002576>.
- *64. Colloby SJ, Elder GJ, Rabee R, O'Brien JT, Taylor J. Structural grey matter changes in the substantia innominata in Alzheimer's disease and dementia with Lewy bodies: A DARTEL-VBM study. *Int J Geriatr Psychiatry*. 2017;32:615–23, <http://dx.doi.org/10.1002/gps.4500>.
- *65. Colloby Sean J, O'Brien John T, Taylor J-P. Patterns of cerebellar volume loss in dementia with Lewy bodies and Alzheimer's disease: A VBM-DARTEL study. *Psychiatry Res Neuroimaging*. 2014;223:187–91, <http://dx.doi.org/10.1016/j.psychresns.2014.06.006>.
- *66. Kraybill ML, Larson EB, Tsuang DW, Teri L, McCormick WC, Bowen JD, et al. Cognitive differences in dementia patients with autopsy-verified AD, Lewy body pathology, or both. *Neurology*. 2005;64:2069–73, <http://dx.doi.org/10.1212/01.wnl.0000165987.89198.65>.
- *67. Gomperts SN, Rentz DM, Moran E, Becker JA, Locascio JJ, Klunk WE, et al. Imaging amyloid deposition in Lewy body diseases. *Neurology*. 2008;71:903–10, <http://dx.doi.org/10.1212/01.wnl.0000326146.60732.d6>.
- *68. Taylor J-P, Colloby SJ, McKeith IG, O'Brien JT. Covariant perfusion patterns provide clues to the origin of cognitive fluctuations and attentional dysfunction in demen-

- tia with Lewy bodies. *Int Psychogeriatr.* 2013;25:1917–28, <http://dx.doi.org/10.1017/s1041610213001488>.
- *69. Hamilton JM, Salmon DP, Galasko D, Raman R, Emond J, Hansen LA, et al. Visuospatial deficits predict rate of cognitive decline in autopsy-verified dementia with Lewy bodies. *Neuropsychology.* 2008;22:729–37, <http://dx.doi.org/10.1037/a0012949>.
- *70. Fong TG, Inouye SK, Dai W, Press DZ, Alsup DC. Association cortex hypoperfusion in mild dementia with Lewy bodies: A potential indicator of cholinergic dysfunction? *Brain Imaging Behav.* 2011;5:25–35, <http://dx.doi.org/10.1007/s11682-010-9108-x>.
- *71. Ballard C, O'Brien J, Gray A, Cormack F, Ayre G, Rowan E, et al. Attention and fluctuating attention in patients with dementia with Lewy bodies and Alzheimer disease. *Arch Neurol.* 2001;58:977–82, <http://dx.doi.org/10.1001/archneur.58.6.977>.
- *72. Kawai Y, Miura R, Tsujimoto M, Sakurai T, Yamaoka A, Takeda A, et al. Differentiation between AD and DLB. *Psychogeriatrics.* 2013;13:157–63, <http://dx.doi.org/10.1111/psyg.12019>.
- *73. Ryman SG, Yutsis M, Tian L, Henderson VW, Montine TJ, Salmon DP, et al. Cognition at each stage of lewy body disease with co-occurring Alzheimer's disease pathology. *J Alzheimer's Dis.* 2021;80:1243–56, <http://dx.doi.org/10.3233/jad-201187>.
- *74. Watson R, Colloby SJ, Blamire AM, O'Brien JT. Assessment of regional gray matter loss in dementia with Lewy bodies: A surface-based MRI analysis. *Am J Geriatric Psychiatry.* 2015;23:38–46, <http://dx.doi.org/10.1016/j.jagp.2014.07.005>.
- *75. Prats-Sedano MA, Savulich G, Surendranathan A, Donaghy PC, Thomas AJ, Rowe JB, et al. The revised Addenbrooke's Cognitive Examination can facilitate differentiation of dementia with Lewy bodies from Alzheimer's disease. *Int J Geriatr Psychiatry.* 2021;36:831–8, <http://dx.doi.org/10.1002/gps.5483>.
- *76. Mitolo M, Hamilton JM, Landy KM, Hansen LA, Galasko D, Pazzaglia F, et al. Visual perceptual organization ability in autopsy-verified dementia with Lewy bodies and Alzheimer's disease. *J Int Neuropsychol Soc.* 2016;22:609–19, <http://dx.doi.org/10.1017/s1355617716000436>.
- *77. Stavitsky K, Brickman AM, Scarmeas N, Torgan RL, Tang M-X, Albert M, et al. The progression of cognition, psychiatric symptoms, and functional abilities in dementia with Lewy bodies and Alzheimer disease. *Arch Neurol.* 2006;63:1450–6, <http://dx.doi.org/10.1001/archneur.63.10.1450>.
- *78. Mak E, Su L, Williams GB, Watson R, Firbank M, Blamire A, et al. Differential atrophy of hippocampal subfields: A comparative study of dementia with Lewy bodies and Alzheimer disease. *Am J Geriatric Psychiatry.* 2016;24:136–43, <http://dx.doi.org/10.1016/j.jagp.2015.06.006>.
- *79. Park KW, Kim HS, Cheon S-M, Cha J-K, Kim S-H, Kim JW. Dementia with Lewy bodies versus Alzheimer's disease and Parkinson's disease dementia: A comparison of cognitive profiles. *J Clin Neurol.* 2010;7:19–24, <http://dx.doi.org/10.3988/jcn.2011.7.1.19>.
- *80. Breivik MH, Chwiszczuk LJ, Brønnick K, Hynninen MJ, Auestad BH, Aarsland D, et al. A longitudinal study of neurocognition in dementia with Lewy bodies compared to Alzheimer's disease. *Front Neurol.* 2018;9:124, <http://dx.doi.org/10.3389/fneur.2018.00124>.
- *81. Mak E, Su L, Williams GB, Watson R, Firbank MJ, Blamire AM, et al. Progressive cortical thinning and subcortical atrophy in dementia with Lewy bodies and Alzheimer's disease. *Neurobiol Aging.* 2015;36:1743–50, <http://dx.doi.org/10.1016/j.neurobiolaging.2014.12.038>.
- *82. Firbank MJ, Blamire AM, Krishnan MS, Teodorczuk A, English P, Gholkar A, et al. Diffusion tensor imaging in dementia with Lewy bodies and Alzheimer's disease. *Psychiatry Res Neuroimaging.* 2007;155:135–45, <http://dx.doi.org/10.1016/j.pscychresns.2007.01.001>.
- *83. Watson R, Blamire AM, Colloby SJ, Wood JS, Barber R, He J, et al. Characterizing dementia with Lewy bodies by means of diffusion tensor imaging. *Neurology.* 2012;79:906–14, <http://dx.doi.org/10.1212/wnl.0b013e318266fc51>.
84. Rongve A, Soennesyn H, Skogseth R, Oesterhus R, Hortobágyi T, Ballard C, et al. Cognitive decline in dementia with Lewy bodies: A 5-year prospective cohort study. *BMJ Open.* 2016;6:e010357, <http://dx.doi.org/10.1136/bmjopen-2015-010357>.
85. Price A, Farooq R, Yuan J-M, Menon VB, Cardinal RN, O'Brien JT. Mortality in dementia with Lewy bodies compared with Alzheimer's dementia: A retrospective naturalistic cohort study. *bmj Open.* 2017;7, <http://dx.doi.org/10.1136/bmjopen-2017-017504>, e017504.
86. Olichney JM, Galasko D, Salmon DP, Hofstetter CR, Hansen LA, Katzman R, et al. Cognitive decline is faster in Lewy body variant than in Alzheimer's disease. *Neurology.* 1998;51:351–7, <http://dx.doi.org/10.1212/wnl.51.2.351>.
87. Mueller C, Soysal P, Rongve A, Isik AT, Thompson T, Maggi S, et al. Survival time and differences between dementia with Lewy bodies and Alzheimer's disease following diagnosis: A meta-analysis of longitudinal studies. *Ageing Res Rev.* 2019;50:72–80, <http://dx.doi.org/10.1016/j.arr.2019.01.005>.
88. Gil LM, Aarsland D. Greater variability in cognitive decline in Lewy body dementia compared to Alzheimer's disease. *J Alzheimer's Dis.* 2020;73:1321–30, <http://dx.doi.org/10.3233/jad-190731>.
89. Sadiq D, Whitfield T, Lee L, Stevens T, Costafreda S, Walker Z. Prodromal dementia with Lewy bodies and prodromal Alzheimer's disease: A comparison of the cognitive and clinical profiles. *J Alzheimer's Dis.* 2017;58:463–70, <http://dx.doi.org/10.3233/jad-161089>.
90. Payne S, Shofer JB, Shutes-David A, Li G, Jankowski A, Dean P, et al. Correlates of conversion from mild cognitive impairment to dementia with Lewy bodies: Data from the National Alzheimer's Coordinating Center. *J Alzheimer's Dis.* 2022;86:1643–54, <http://dx.doi.org/10.3233/jad-215428>.
91. Mattsson N, Zetterberg H, Hansson O, Andreassen N, Parnetti L, Jonsson M, et al. CSF Biomarkers and incipient Alzheimer disease in patients with mild cognitive impairment. *JAMA.* 2009;302:385–93, <http://dx.doi.org/10.1001/jama.2009.1064>.
92. Visser PJ, Verhey F, Knol DL, Scheltens P, Wahlund L-O, Freund-Levi Y, et al. Prevalence and prognostic value of CSF markers of Alzheimer's disease pathology in patients with subjective cognitive impairment or mild cognitive impairment in the DESCRIPA study: A prospective cohort study. *Lancet Neurol.* 2009;8:619–27, [http://dx.doi.org/10.1016/s1474-4422\(09\)70139-5](http://dx.doi.org/10.1016/s1474-4422(09)70139-5).
93. Vos SJB, van Rossum IA, Verhey F, Knol DL, Soinen H, Wahlund L-O, et al. Prediction of Alzheimer disease in subjects with amnesic and nonamnesic MCI. *Neurology.* 2013;80:1124–32, <http://dx.doi.org/10.1212/wnl.0b013e318288690c>.
94. Lemstra AW, de Beer MH, Teunissen CE, Schreuder C, Scheltens P, der Flier WM, et al. Concomitant AD pathology affects clinical manifestation and survival in dementia with Lewy bodies. *J Neurology Neurosurg Psychiatry.* 2017;88:113, <http://dx.doi.org/10.1136/jnnp-2016-313775>.
95. Johnson DK, Morris JC, Galvin JE. Verbal and visuospatial deficits in dementia with Lewy bodies. *Neurology.* 2005;65:1232–8, <http://dx.doi.org/10.1212/01.wnl.0000180964.60708.c2>.
96. Tiraboschi P, Salmon DP, Hansen LA, Hofstetter RC, Thal LJ, Corey-Bloom J. What best differentiates Lewy body from Alzheimer's disease in early-stage dementia? *Brain.* 2006;129:729–35, <http://dx.doi.org/10.1093/brain/awh725>.

97. Xu Y, Chen K, Zhao Q, Guo Q. Comparing the neuropsychological profiles of mild dementia with Lewy bodies and mild Alzheimer's disease. *Psychogeriatrics*. 2018;18:64–71, <http://dx.doi.org/10.1111/psyg.12293>.
98. Guidi M, Paciaroni L, Paolini S, Padova SD, Scarpino O. Differences and similarities in the neuropsychological profile of dementia with Lewy bodies and Alzheimer's disease in the early stage. *J Neurol Sci*. 2006;248:120–3, <http://dx.doi.org/10.1016/j.jns.2006.05.017>.
99. Peters F, Ergis A-M, Gauthier S, Dieudonné B, Verny M, Jolicoeur P, et al. Abnormal temporal dynamics of visual attention in Alzheimer's disease and in dementia with Lewy bodies. *Neurobiol Aging*. 2012;33:1012e1–10, <http://dx.doi.org/10.1016/j.neurobiolaging.2011.10.019>.
100. Brønneck K, Breivte MH, Rongve A, Aarsland D. Neurocognitive deficits distinguishing mild dementia with Lewy bodies from mild Alzheimer's disease are associated with Parkinsonism. *J Alzheimer's Dis*. 2016;53:1277–85, <http://dx.doi.org/10.3233/jad-160294>.
101. Prentice JL, Schaeffer MJ, Wall AK, Callahan BL. A Systematic review and comparison of neurocognitive features of late-life attention-deficit/hyperactivity disorder and dementia with Lewy bodies. *J Geriatr Psych Neur*. 2020;34:466–81, <http://dx.doi.org/10.1177/0891988720944251>.
102. Mosimann UP, Mather G, Wesnes KA, O'Brien JT, Burn DJ, McKeith IG. Visual perception in Parkinson disease dementia and dementia with Lewy bodies. *Neurology*. 2004;63:2091–6, <http://dx.doi.org/10.1212/01.wnl.0000145764.70698.4e>.
103. Bussè C, Anselmi P, Pompanin S, Zorzi G, Fragiaco F, Camporese G, et al. Specific verbal memory measures may distinguish Alzheimer's disease from dementia with Lewy bodies. *J Alzheimer's Dis*. 2017;1–7, <http://dx.doi.org/10.3233/jad-170154>.
104. Petrova M, Pavlova R, Zhelev Y, Mehrabian S, Raycheva M, Traykov L. Investigation of neuropsychological characteristics of very mild and mild dementia with Lewy bodies. *J Clin Exp Neuropsych*. 2016;38:354–60, <http://dx.doi.org/10.1080/13803395.2015.1117058>.
105. Joseph DJ, Nicholas MP, Mark D, Jose F, Eric G, Paul C. Intellectual, mnemonic, and frontal functions in dementia with Lewy bodies: A comparison with early and advanced Parkinson's disease. *Behav Neurol*. 1999;11:173–83, <http://dx.doi.org/10.1155/1999/851860>.
106. Smits LL, Harten ACvan, Pijnenburg YAL, Koedam ELGE, Bouwman FH, Sistermans N, et al. Trajectories of cognitive decline in different types of dementia. *Psychol Med*. 2015;45:1051–9, <http://dx.doi.org/10.1017/s0033291714002153>.
107. Ferman TJ, Smith GE, Boeve BF, Graff-Radford NR, Lucas JA, Knopman DS, et al. Neuropsychological differentiation of dementia with Lewy bodies from normal aging and Alzheimer's disease. *Clin Neuropsychologist*. 2006;20:623–36, <http://dx.doi.org/10.1080/13854040500376831>.
108. Aldridge GM, Birnschein A, Denburg NL, Narayanan NS. Parkinson's disease dementia and dementia with Lewy bodies have similar neuropsychological profiles. *Front Neurol*. 2018;9:123, <http://dx.doi.org/10.3389/fneur.2018.00123>.
109. Salmon DP, Heindel WC, Hamilton JM, Filoteo JV, Cidambi V, Hansen LA, et al. Recognition memory span in autopsy-confirmed dementia with Lewy bodies and Alzheimer's disease. *Neuropsychologia*. 2015;75:548–55, <http://dx.doi.org/10.1016/j.neuropsychologia.2015.07.014>.
110. Bailon O, Roussel M, Boucart M, Krystkowiak P, Godefroy O. Psychomotor slowing in mild cognitive impairment, Alzheimer's disease and Lewy body dementia: Mechanisms and diagnostic value. *Dement Geriatr Cogn*. 2010;29:388–96, <http://dx.doi.org/10.1159/000305095>.
111. Perri R, Fadda L, Caltagirone C, Carlesimo GA. Word list and story recall elicit different patterns of memory deficit in patients with Alzheimer's disease, frontotemporal dementia, subcortical ischemic vascular disease, and Lewy body dementia. *J Alzheimer's Dis*. 2013;37:99–107, <http://dx.doi.org/10.3233/jad-130347>.
112. Ala T, Bakir D, Goel S, Feller N, Botchway A, Womack C. A Mini-Mental State Examination formula may help to distinguish Alzheimer's disease from dementia with Lewy bodies. *J Alzheimer's Dis*. 2022;89:1119–29, <http://dx.doi.org/10.3233/jad-220392>.
113. Cormack F, Aarsland D, Ballard C, Tovée MJ. Pentagon drawing and neuropsychological performance in dementia with Lewy bodies, Alzheimer's disease, Parkinson's disease and Parkinson's disease with dementia. *Int J Geriatr Psychiatry*. 2004;19:371–7, <http://dx.doi.org/10.1002/gps.1094>.
114. Ala TA, Hughes LF, Kyrouac GA, Ghobrial MW, Elble RJ. Pentagon copying is more impaired in dementia with Lewy bodies than in Alzheimer's disease. *J Neurology Neurosurg Psychiatry*. 2001;70:483, <http://dx.doi.org/10.1136/jnnp.70.4.483>.
115. Harciarek M, Jodzio K. Neuropsychological differences between frontotemporal dementia and Alzheimer's disease: A review. *Neuropsychol Rev*. 2005;15:131–45, <http://dx.doi.org/10.1007/s11065-005-7093-4>.
116. Quental NBM, Brucki SMD, Bueno OFA. Visuospatial function in early Alzheimer's disease: Preliminary study. *Dement Neuropsychol*. 2009;3:234–40, <http://dx.doi.org/10.1590/s1980-57642009dn30300010>.
117. Cronin-Golomb A, Corkin S, Rizzo JF, Cohen J, Growdon JH, Banks KS. Visual dysfunction in Alzheimer's disease: Relation to normal aging. *Ann Neurol*. 1991;29:41–52, <http://dx.doi.org/10.1002/ana.410290110>.
118. Monacelli AM, Cushman LA, Kavcic V, Duffy CJ. Spatial disorientation in Alzheimer's disease: The remembrance of things passed. *Neurology*. 2003;61:1491–7, <http://dx.doi.org/10.1212/wnl.61.11.1491>.
119. Crowell TA, Luis CA, Cox DE, Mullan M. Neuropsychological comparison of Alzheimer's disease and dementia with Lewy bodies. *Dement Geriatr Cogn*. 2007;23:120–5, <http://dx.doi.org/10.1159/000097791>.
120. Ota K, Murayama N, Kasanuki K, Kondo D, Fujishiro H, Arai H, et al. Visuo-perceptual assessments for differentiating dementia with Lewy bodies and Alzheimer's disease: Illusory contours and other neuropsychological examinations. *Arch Clin Neuropsych*. 2015;30:256–63, <http://dx.doi.org/10.1093/arclin/acv016>.
121. Alegret M, Vinyes-Junqué G, Boada M, Martínez-Lage P, Cuberas G, Espinosa A, et al. Brain perfusion correlates of visuo-perceptual deficits in mild cognitive impairment and mild Alzheimer's disease. *J Alzheimer's Dis*. 2010;21:557–67, <http://dx.doi.org/10.3233/jad-2010-091069>.
122. Alegret M, Boada-Rovira M, Vinyes-Junqué G, Valero S, Espinosa A, Hernández I, et al. Detection of visuo-perceptual deficits in preclinical and mild Alzheimer's disease. *J Clin Exp Neuropsych*. 2009;31:860–7, <http://dx.doi.org/10.1080/13803390802595568>.
123. Westervelt HJ, Bruce JM, Faust MA. Distinguishing Alzheimer's disease and dementia with Lewy bodies using cognitive and olfactory measures. *Neuropsychology*. 2016;30:304–11, <http://dx.doi.org/10.1037/neu0000230>.
124. Monsch AU, Bondi MW, Butters N, Salmon DP, Katzman R, Thal LJ. Comparisons of verbal fluency tasks in the detection of dementia of the Alzheimer type. *Arch Neurol*. 1992;49:1253–8, <http://dx.doi.org/10.1001/archneur.1992.00530360051017>.
125. Henry JD, Crawford JR, Phillips LH. Verbal fluency performance in dementia of the Alzheimer's type: A meta-analysis. *Neuropsychologia*. 2004;42:1212–22, <http://dx.doi.org/10.1016/j.neuropsychologia.2004.02.001>.
126. Henry JD, Crawford JR, Phillips LH. A meta-analytic review of verbal fluency deficits in Hunting-

- ton's disease. *Neuropsychology*. 2005;19:243–52, <http://dx.doi.org/10.1037/0894-4105.19.2.243>.
127. Rousseaux M, Sève A, Vallet M, Pasquier F, Mackowiak-Cordoliani MA. An analysis of communication in conversation in patients with dementia. *Neuropsychologia*. 2010;48:3884–90, <http://dx.doi.org/10.1016/j.neuropsychologia.2010.09.026>.
128. Delbeuck X, Debachy B, Pasquier F, Moroni C. Action and noun fluency testing to distinguish between Alzheimer's disease and dementia with Lewy bodies. *J Clin Exp Neuropsych*. 2013;35:259–68, <http://dx.doi.org/10.1080/13803395.2013.763907>.
129. Kramberger MG, Auestad B, Garcia-Plata S, Abdelnour C, Olmo JG, Walker Z, et al. Long-term cognitive decline in dementia with Lewy bodies in a large multicenter, international cohort. *J Alzheimer's Dis*. 2017;57:787–95, <http://dx.doi.org/10.3233/jad-161109>.
130. Williams MM, Xiong C, Morris JC, Galvin JE. Survival and mortality differences between dementia with Lewy bodies vs Alzheimer disease. *Neurology*. 2006;67:1935–41, <http://dx.doi.org/10.1212/01.wnl.0000247041.63081.98>.
131. Burn DJ, Rowan EN, Allan LM, Molloy S, O'Brien JT, McKeith IG. Motor subtype and cognitive decline in Parkinson's disease, Parkinson's disease with dementia, and dementia with Lewy bodies. *J Neurology Neurosurg Psychiatry*. 2006;77:585, <http://dx.doi.org/10.1136/jnnp.2005.081711>.
132. Matar E, Martens KAE, Halliday GM, Lewis SJG. Clinical features of Lewy body dementia: Insights into diagnosis and pathophysiology. *J Neurol*. 2020;267:380–9, <http://dx.doi.org/10.1007/s00415-019-09583-8>.
133. Matar E, White SR, Taylor J-P, Thomas A, McKeith IG, Kane JPM, et al. Progression of clinical features in Lewy body dementia can be detected over 6 months. *Neurology*. 2021;97:e1031–40, <http://dx.doi.org/10.1212/wnl.00000000000012450>.
134. Biundo R, Weis L, Bostantjopoulou S, Stefanova E, Falup-Pecurariu C, Kramberger MG, et al. MMSE and MoCA in Parkinson's disease and dementia with Lewy bodies: A multicenter 1-year follow-up study. *J Neural Transm (Vienna)*. 2016;123:431–8, <http://dx.doi.org/10.1007/s00702-016-1517-6>.
135. Economou A, Routsis C, Papageorgiou SG. Episodic memory in Alzheimer disease, frontotemporal dementia, and dementia with Lewy bodies/Parkinson disease dementia: Disentangling retrieval from consolidation. *Alzheimer Dis Assoc Disord*. 2015;30:47–52, <http://dx.doi.org/10.1097/wad.0000000000000089>.
136. Bussè C, Caffarra P, Rossi A, Zorzi G, Fragiaco F, Camporese G, et al. Testing hippocampal memory in prodromal dementia with Lewy bodies. *J Alzheimer's Dis*. 2018;64:349–53, <http://dx.doi.org/10.3233/jad-180166>.
137. Patel N, Peterson KA, Ralph ML, Rowe JB, Patterson K, Cappa S, et al. The Mini Linguistic State Examination (MLSE): A standardised tool to classify and monitor primary progressive aphasia. *Alzheimers Dement*. 2020;16:e040853, <http://dx.doi.org/10.1002/alz.040853>.
138. Matias-Guiu JA, Pytel V, Hernández-Lorenzo L, Patel N, Peterson KA, Matias-Guiu J, et al. Spanish version of the Mini-Linguistic State Examination for the diagnosis of primary progressive aphasia. *J Alzheimer's Dis*. 2021;83:771–8, <http://dx.doi.org/10.3233/jad-210668>.
139. Yamada Y, Shinkawa K, Nemoto M, Ota M, Nemoto K, Arai T. Speech and language characteristics differentiate Alzheimer's disease and dementia with Lewy bodies. *Alzheimers Dement (Amst)*. 2022;14:e12364, <http://dx.doi.org/10.1002/dad2.12364>.
140. Burton EJ, Karas G, Paling SM, Barber R, Williams ED, Ballard CG, et al. Patterns of cerebral atrophy in dementia with Lewy bodies using voxel-based morphometry. *Neuroimage*. 2002;17:618–30, <http://dx.doi.org/10.1006/nimg.2002.1197>.
141. Karas GB, Burton EJ, Rombouts SAR, van Schijndel RA, O'Brien JT, Scheltens P, et al. A comprehensive study of gray matter loss in patients with Alzheimer's disease using optimized voxel-based morphometry. *Neuroimage*. 2003;18:895–907, [http://dx.doi.org/10.1016/s1053-8119\(03\)00041-7](http://dx.doi.org/10.1016/s1053-8119(03)00041-7).
142. Burton EJ, Barber R, Mukaetova-Ladinska EB, Robson J, Perry RH, Jaros E, et al. Medial temporal lobe atrophy on MRI differentiates Alzheimer's disease from dementia with Lewy bodies and vascular cognitive impairment: A prospective study with pathological verification of diagnosis. *Brain*. 2009;132:195–203, <http://dx.doi.org/10.1093/brain/awn298>.
143. Lebedev AV, Westman E, Beyer MK, Kramberger MG, Aguilar C, Pirtosek Z, et al. Multivariate classification of patients with Alzheimer's and dementia with Lewy bodies using high-dimensional cortical thickness measurements: An MRI surface-based morphometric study. *J Neurol*. 2013;260:1104–15, <http://dx.doi.org/10.1007/s00415-012-6768-z>.
144. Ballmaier M, O'Brien JT, Burton EJ, Thompson PM, Rex DE, Narr KL, et al. Comparing gray matter loss profiles between dementia with Lewy bodies and Alzheimer's disease using cortical pattern matching: Diagnosis and gender effects. *Neuroimage*. 2004;23:325–35, <http://dx.doi.org/10.1016/j.neuroimage.2004.04.026>.
145. Barber R, Ballard C, McKeith IG, Gholkar A, O'Brien JT. MRI volumetric study of dementia with Lewy bodies: A comparison with AD and vascular dementia. *Neurology*. 2000;54:1304–9, <http://dx.doi.org/10.1212/wnl.54.6.1304>.
146. Galvin J, Price J, Yan Z, Morris J, Sheline Y. Resting bold fMRI differentiates dementia with Lewy bodies vs. Alzheimer's disease. *Alzheimers Dement*. 2011;7:e69, <http://dx.doi.org/10.1016/j.jalz.2011.09.147>.
147. Kenny ER, O'Brien JT, Firbank MJ, Blamire AM. Subcortical connectivity in dementia with Lewy bodies and Alzheimer's disease. *Brit J Psychiat*. 2013;203:209–14, <http://dx.doi.org/10.1192/bjp.bp.112.108464>.
148. Gomperts SN, Locascio JJ, Makaretz SJ, Schultz A, Caso C, Vasdev N, et al. Tau positron emission tomographic imaging in the Lewy body diseases. *JAMA Neurol*. 2016;73:1334, <http://dx.doi.org/10.1001/jamaneurol.2016.3338>.
149. Brooks DJ. Imaging amyloid in Parkinson's disease dementia and dementia with Lewy bodies with positron emission tomography. *Mov Disord*. 2009;24(Suppl 2):S742–7, <http://dx.doi.org/10.1002/mds.22581>.
150. Bohnen NI, Müller MLTM, Frey KA. Molecular Imaging and updated diagnostic criteria in Lewy body dementias. *Curr Neurol Neurosci*. 2017;17:73, <http://dx.doi.org/10.1007/s11910-017-0789-z>.
151. Marquié M, Verwer EE, Meltzer AC, Kim SJW, Agüero C, Gonzalez J, et al. Lessons learned about [F-18]-AV-1451 off-target binding from an autopsy-confirmed Parkinson's case. *Acta Neuropathol Commun*. 2017;5:75, <http://dx.doi.org/10.1186/s40478-017-0482-0>.
152. Metzler-Baddeley C, Baddeley RJ, Lovell PG, Laffan A, Jones RW. Visual impairments in dementia with Lewy bodies and posterior cortical atrophy. *Neuropsychology*. 2010;24:35–48, <http://dx.doi.org/10.1037/a0016834>.
153. Nedelska Z, Josephs KA, Graff-Radford J, Przybelski SA, Lesnick TG, Boeve BF, et al. 18F-AV-1451 uptake differs between dementia with lewy bodies and posterior cortical atrophy. *Mov Disord*. 2019;34:344–52, <http://dx.doi.org/10.1002/mds.27603>.
154. Boes S, Botha H, Machulda M, Lowe V, Graff-Radford J, Whitwell JL, et al. Dementia with Lewy bodies pre-

- senting as logopenic variant primary progressive aphasia. *Neurocase*. 2020;26:259–63, <http://dx.doi.org/10.1080/13554794.2020.1795204>.
155. Teichmann M, Migliaccio R, Kas A, Dubois B. Logopenic progressive aphasia beyond Alzheimer's—an evolution towards dementia with Lewy bodies. *J Neurology Neurosurg Psychiatry*. 2013;84:113, <http://dx.doi.org/10.1136/jnnp-2012-302638>.
156. Youmans G, Bourgeois M. Theory of mind in individuals with Alzheimer-type dementia. *Aphasiology*. 2010;24:515–34, <http://dx.doi.org/10.1080/02687030902801573>.
157. Lucena ATD, Bhalla RK, dos Santos TTBA, Dourado MCN. The relationship between theory of mind and cognition in Alzheimer's disease: A systematic review. *J Clin Exp Neuropsych*. 2020;42:223–39, <http://dx.doi.org/10.1080/13803395.2019.1710112>.